Imagerie médicale et neuronavigation

Pierre Hellier

INRIA

Plan

- Introduction
- Imagerie médicale, modalités, traitement et analyse
- Neuronavigation pour la neurochirurgie et la stimulation magnétique transcrânienne
- Démonstration

Plan

- Introduction
- Imagerie médicale, modalités, traitement et analyse
- Neuronavigation pour la neurochirurgie et la stimulation magnétique transcrânienne
- Démonstration

- INRIA
- INSERM
- CNRS
- Université Rennes 1

Plan

- Introduction
- Imagerie médicale, modalités, traitement et analyse
- Neuronavigation pour la neurochirurgie et la stimulation magnétique transcrânienne
- Démonstration

Modalités d'imagerie médicale

- Deux types
  - imagerie structurelle ou anatomique
  - imagerie fonctionnelle (physiologie, métabolisme)

- Radiographie : Wilhelm Röntgen1895 etCoronographie Forssmann 1929
- Scanner X : Godfrey Newbold Hounsfield 1972
- IRM : Peter Mansfield 1977
- Echographie : J.J. Wild et J. Reid, 1951
- Médecine nucléaire



Imagerie Anatomique : Scanner X

- Atténuation des tissus - Rayons X
- Structures osseuses

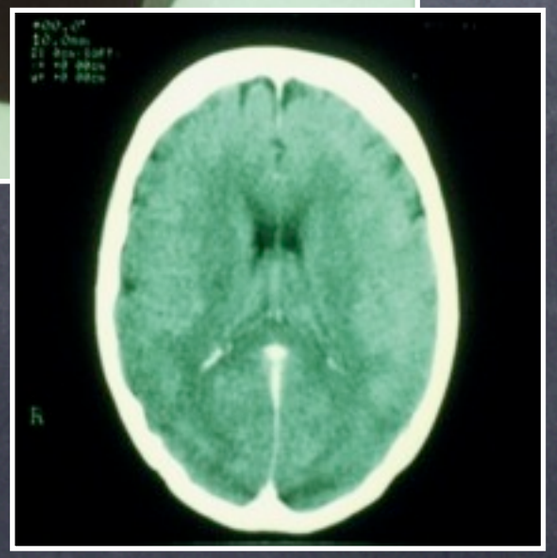

Imagerie Anatomique : IRM

- Imagerie Résonance Magnétique

- Densité des protons – RMN
- Structures molles (présence d'eau)

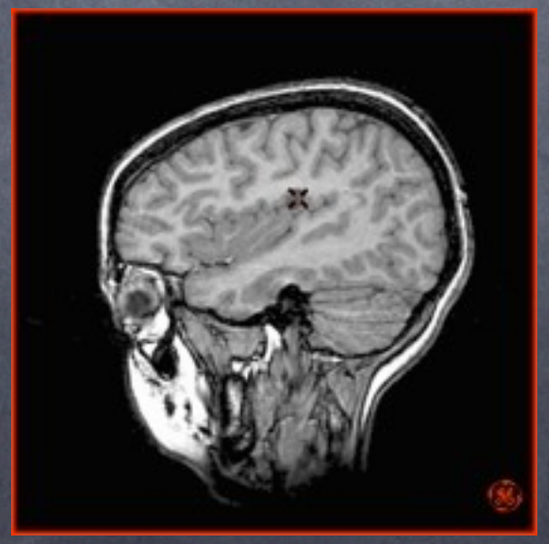

IRM de diffusion

- Diffusion des molécules d'eau dans un milieu
  - libre : mouvement brownien (Brown 1827)
  - contraint : direction privilégiée

IRM de Diffusion

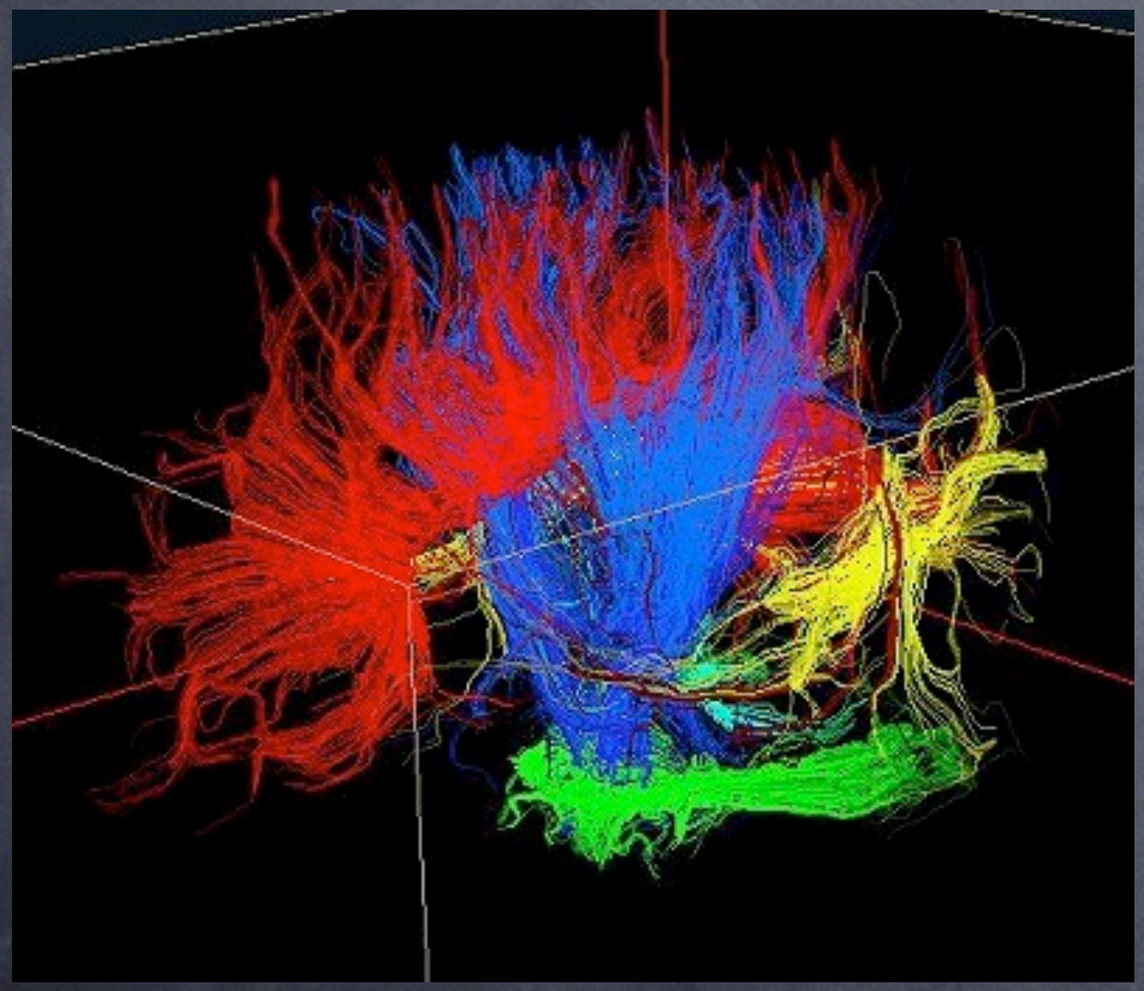

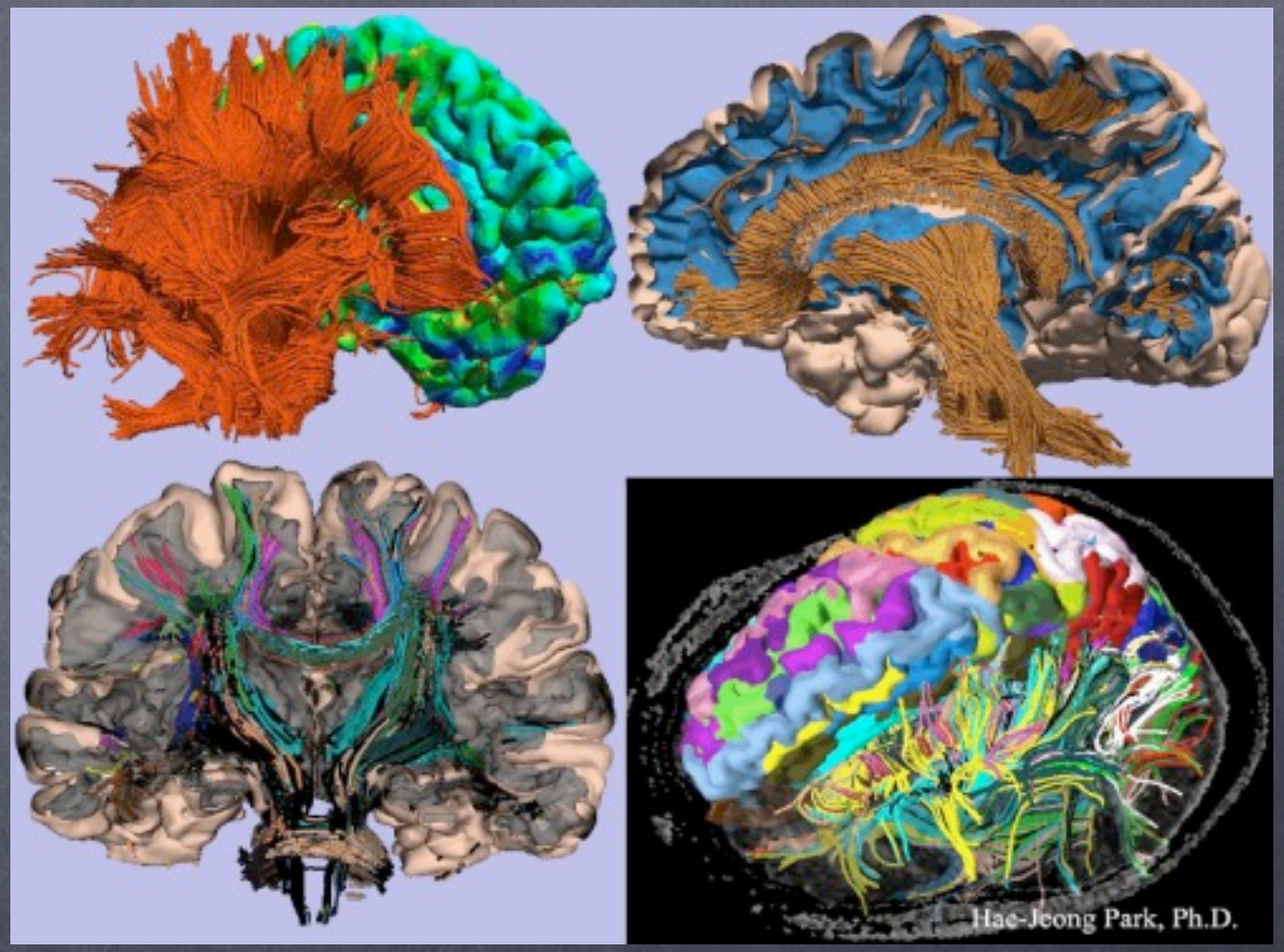

Imagerie Métabolique: TEMP

- Tomographie d' Emission Mono Photonique

- Distribution et fixation d'un traceur marqué (radioactif)
- <u>Hyper ou hypo débit sanguin</u>

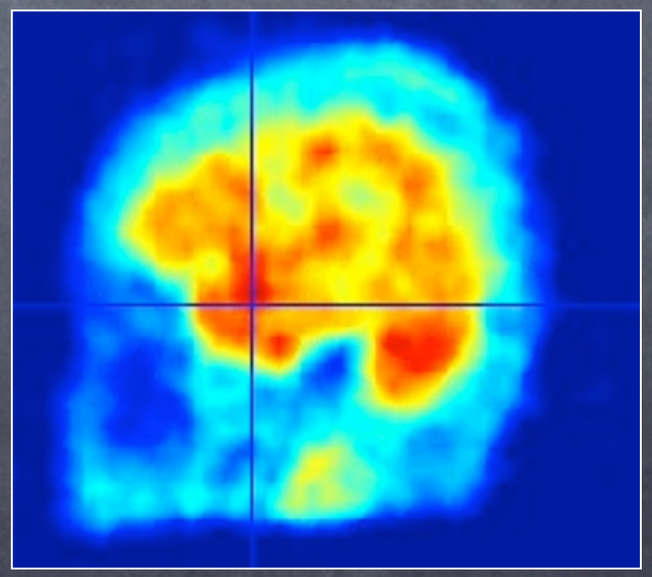

Imagerie Fonctionnelle : IRMf

IRM fonctionnelle

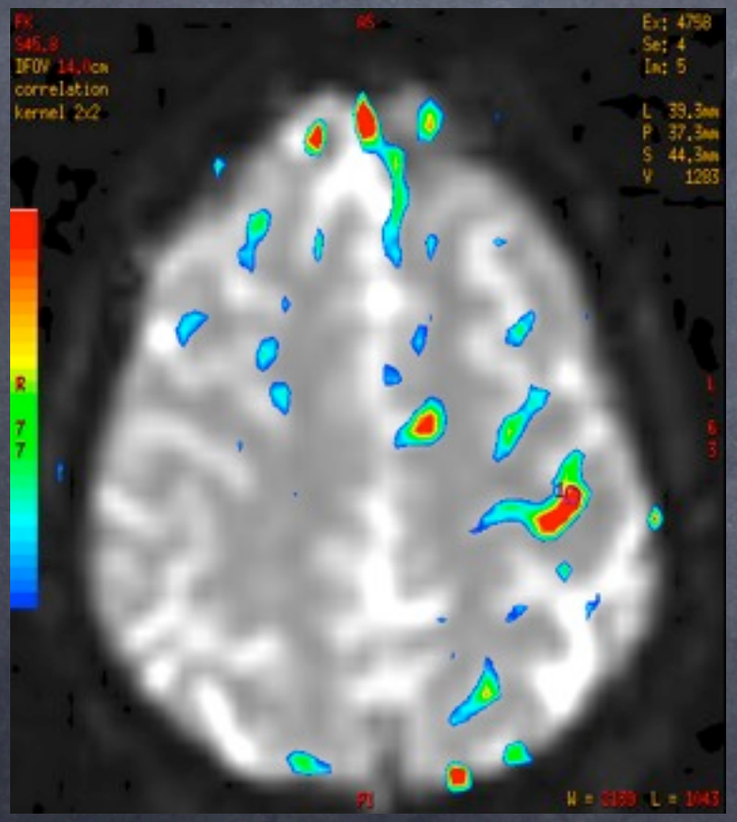

- Débit sanguin local en relation avec l'activité cérébrale
- Liée à la mesure d'oxygène dans le sang

- <u>Fonctions cérébrales</u>
  - Motricité, somesthésie, langage, vision, audition, …

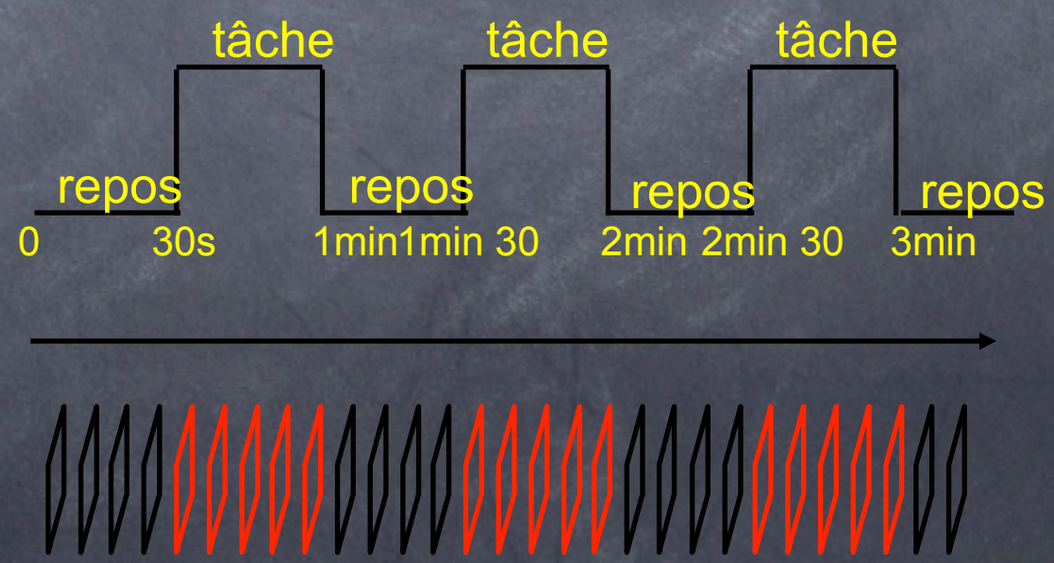

Utilisation de ces images

- Lecture radiographique
- Problèmes :
  - masse énorme de données à visualiser (pour un patient, jusqu'à 1G)
  - qualité des données
- Comment faire mieux?

Analyse d'image

- Analyse mentale, subjective, dépendante du médecin, qualitative
- Analyse automatique, objective, reproductive, quantitative

Traitement d'images médicales

- Débruitage :
  - Enlever le bruit des images en réhaussant les contours
  - Le bruit = perturbation d'un signal "parfait"
- Segmentation : Trouver les objets ou organes dans l'image
- Recalage :
  - Aligner géométriquement des images
  - Chercher une transformation permettant d'associer les points d'une image avec les points d'une autre image

Imagerie médicale numérique



Une image = une fonction de R^3 dans R

Débruitage

- Chercher, à partir des images observées, le signal “parfait” c’est-à-dire sans bruit
- Objectifs
  - faciliter la lecture
  - am



Débruitage : diffusion

- Equation de la chaleur
- Principe : diffusion spatiale d'une information
- 2 cas possibles
  - diffusion isotrope (toutes les directions). solution : "multiplier" l'image par une Gaussienne
  - diffusion anisotrope



Débruitage : exemple

- approche locale : en chaque point, remplacer la valeur de l'intensité par la moyenne sur un voisinage
- Ou une moyenne plus intelligente...

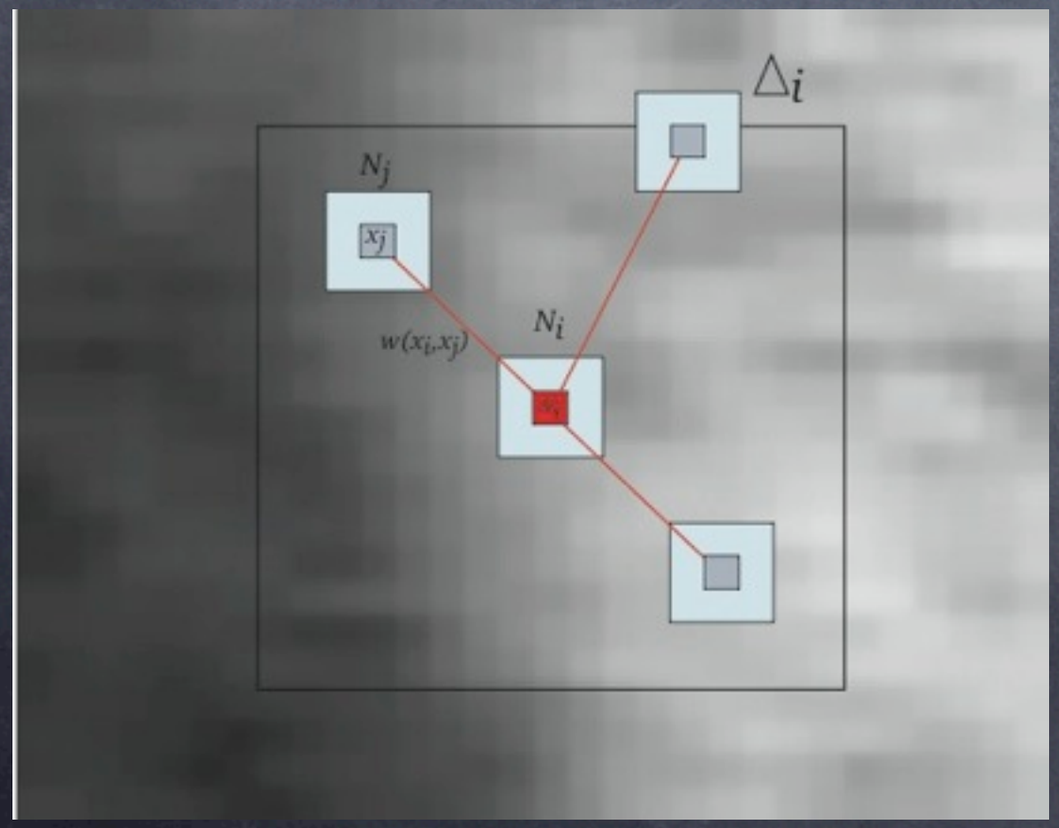

$$NL(u)(x_i) = \sum_{x_j \in \Omega^{dim}} w(x_i, x_j) u(x_j)$$

$$w(x_i, x_j) = \frac{1}{Z_i} \exp - \frac{\|\mathbf{u}(\mathcal{N}_i) - \mathbf{u}(\mathcal{N}_j)\|_{2,a}^2}{h^2}$$

Segmentation

- Extraire, de la manière la plus automatique possible, les structures anatomiques d'intérêt

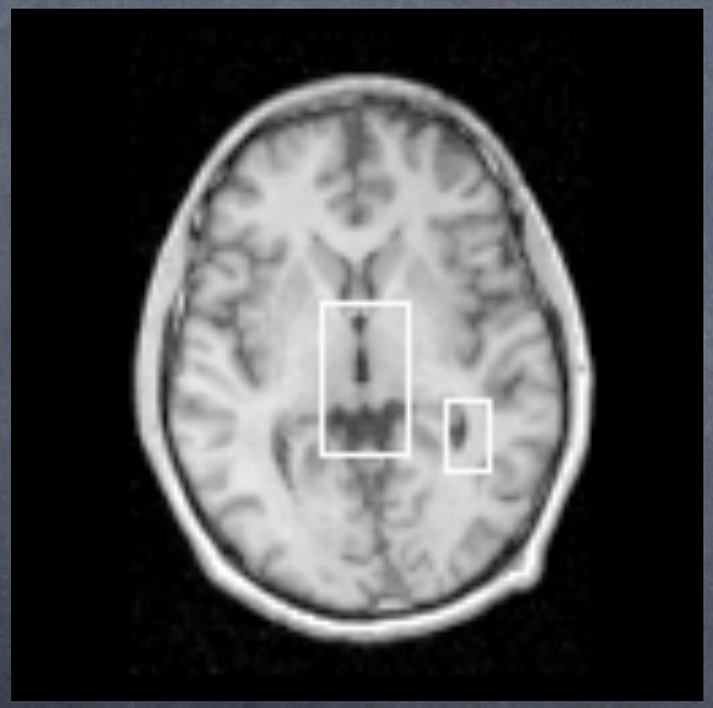

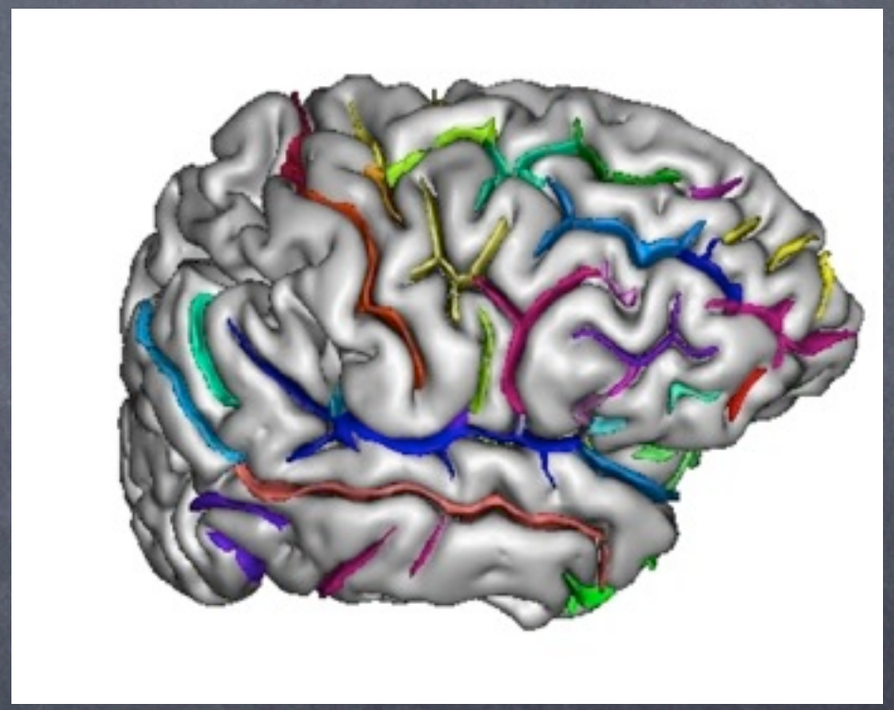

Segmentation : exemple

- seuillage

$$\forall i,\ \text{si } i_0 < i < i_1, S(i) = 1 \text{ sinon } S(i) = 0$$

Segmentation : exemple

- Ligne de partage des eaux



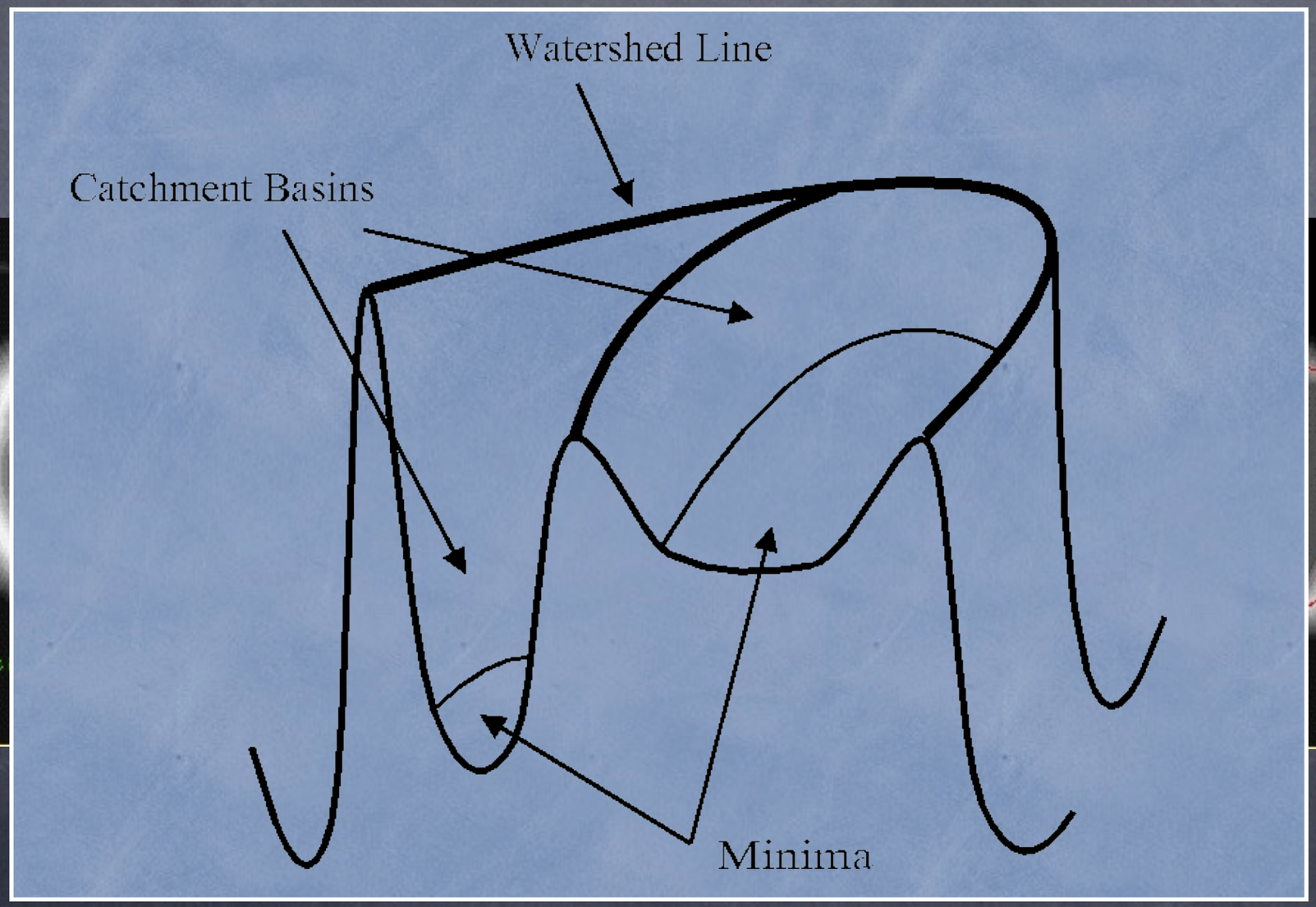

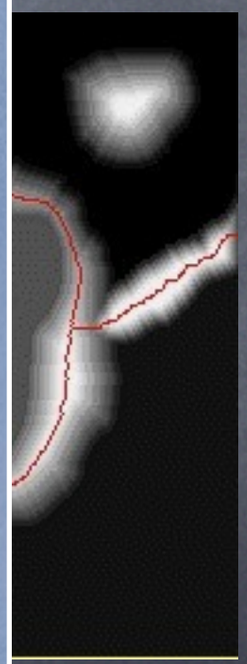

Segmentation : exemple

- Ligne de partage des eaux

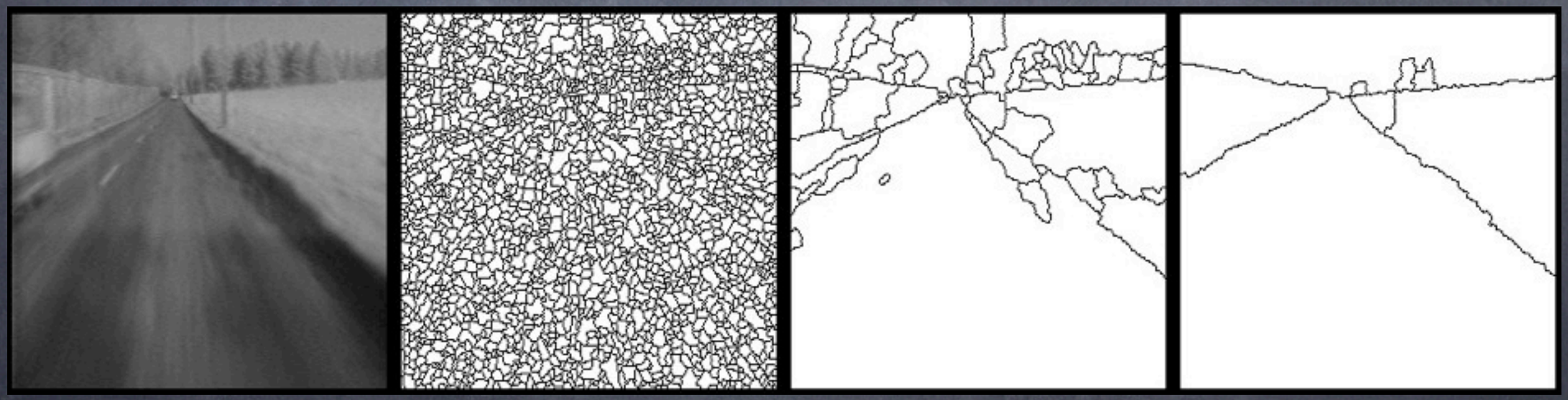

Fusion et Recalage d'Images

- Complémentarité des images
- Besoin de fusionner, de confronter
- Mettre dans une même image, dans un même repère géométrique,
- Pouvoir faire le lien entre les images

<u>Recalage</u>

Recalage

	Une modalité	plusieurs modalités
Un patient	- Suivi longitudinal - contrôle post-opératoire	- complémentarité des examens (anatomie/ fonction/métabolisme) - planning chirurgical
Plusieurs patients	- recalage avec un atlas - création d'atlas statistiques	- atlas statistique anatomo-fonctionnels -cartographie du cerveau

Recalage : construction d'atlas

- Un atlas anatomique :
  - La forme "moyenne" d'un organe
  - Les variations de forme
  - Etudier les relations entre des variations de forme et des maladies
- Recalage = morphing

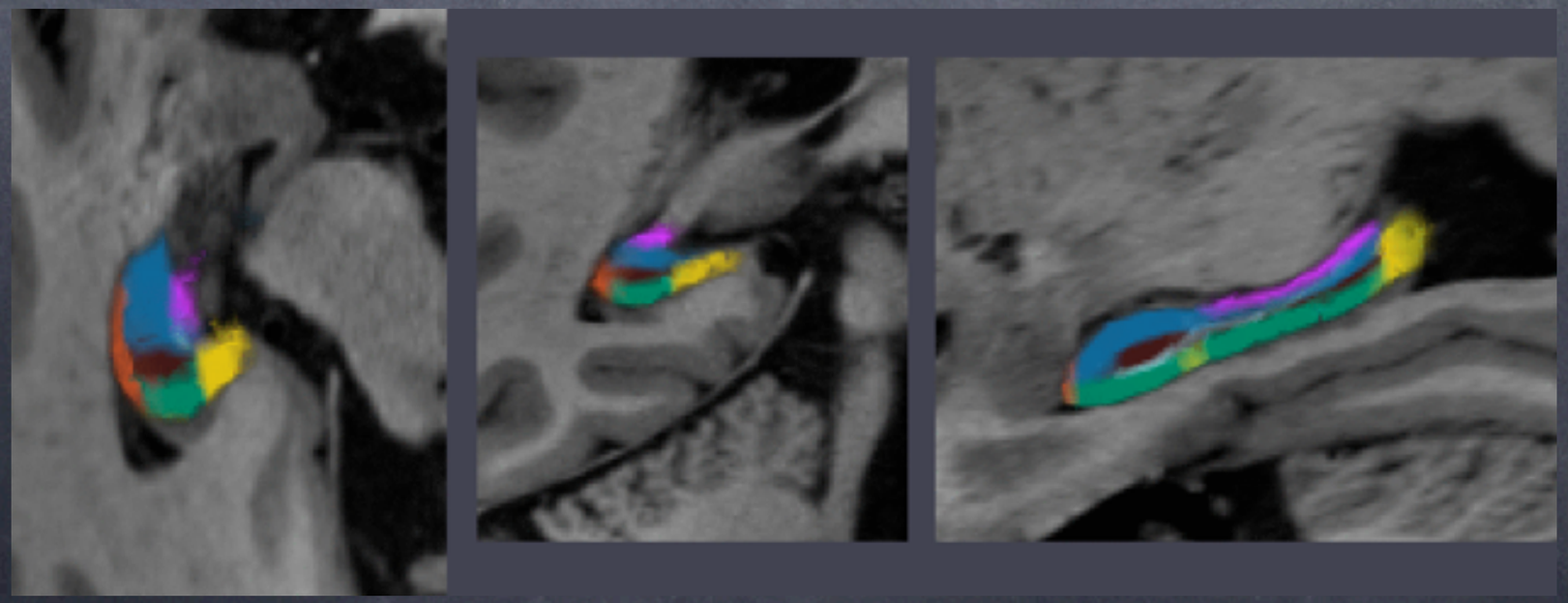

Planning en chirurgie

anatomy

ructure

metabolis

nction

Recalage

- Principe : calculer une transformation (3 translations, 3 rotations) qui aligne deux images
- 2 classes de méthodes :
  - géométriques
  - photométriques

Méthode géométrique

- Principe : extraire des images des caractéristiques géométriques (correspondant ou non aux organes), telles que
  - points
  - surfaces
  - intensités
- Calculer la transformation qui aligne ces structures

Recalage basé points

- Exemples :
  - N points

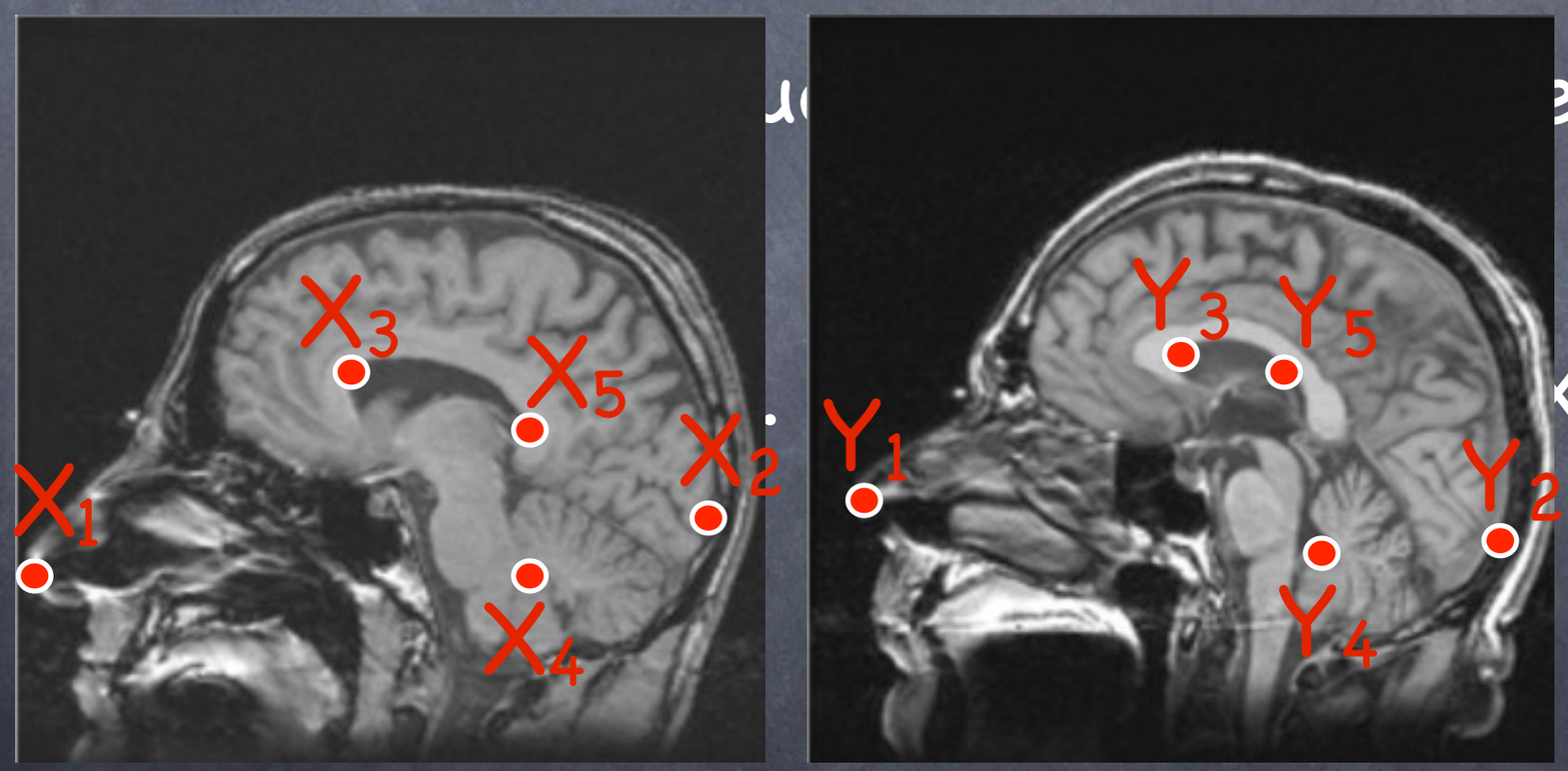

$X_n \sim Y_n$

Recalage basé points

- Etape 1 : translation

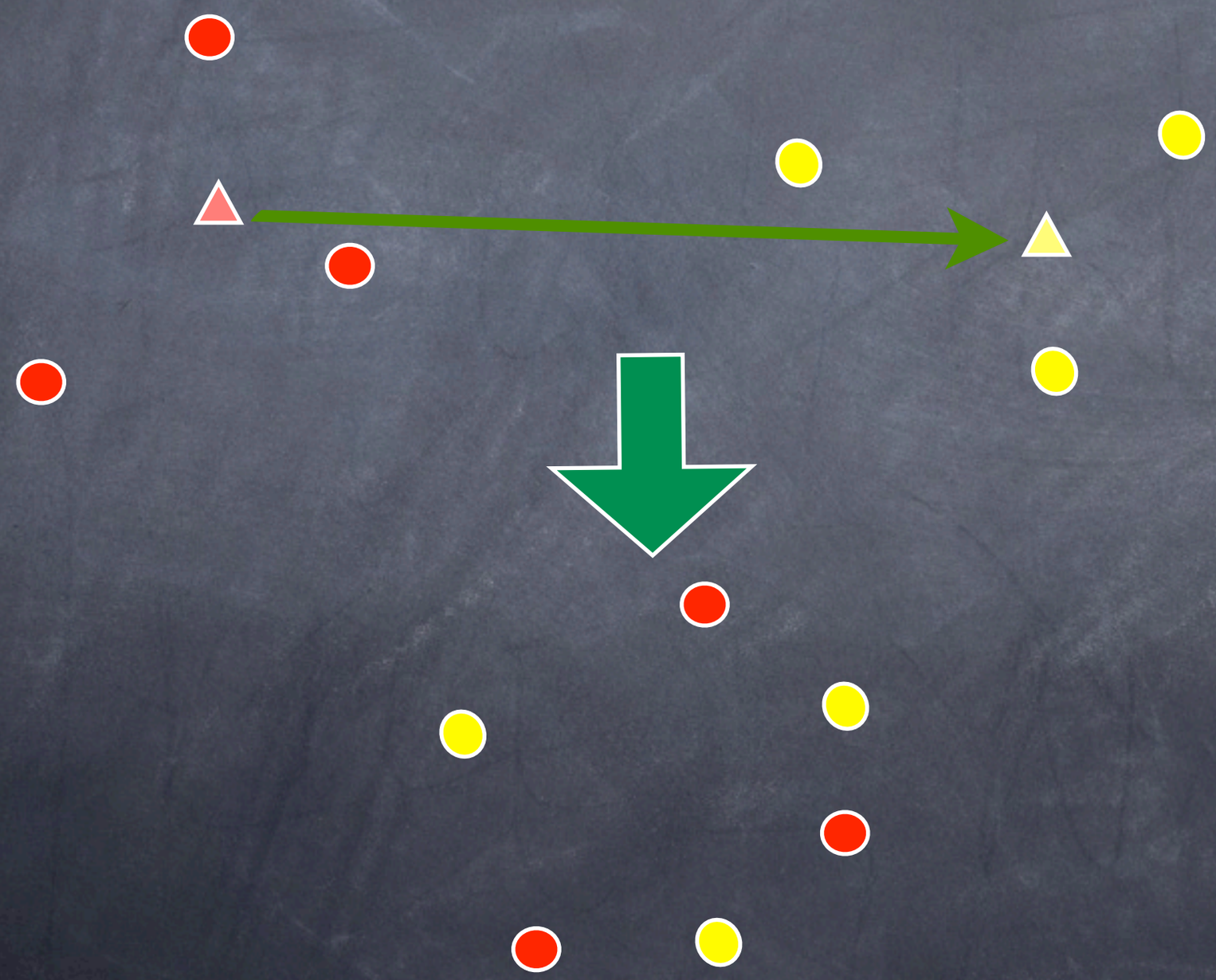

Recalage basé points

- Etape 2 : rotation
- [Schönemann 66: A generalized solution of the orthogonal procrustes problem]



$$\hat{Y}^t X = ADB^t \quad \longrightarrow \quad R = BA^t$$

Recalage courbes/ surfaces

- En général, l'appariement n'est pas connu
- Algorithme ICP "Iterative Closest Point"

Recalage courbes/ surfaces

- En général, l'appariement n'est pas connu
- Algorithme ICP "Iterative Closest Point"

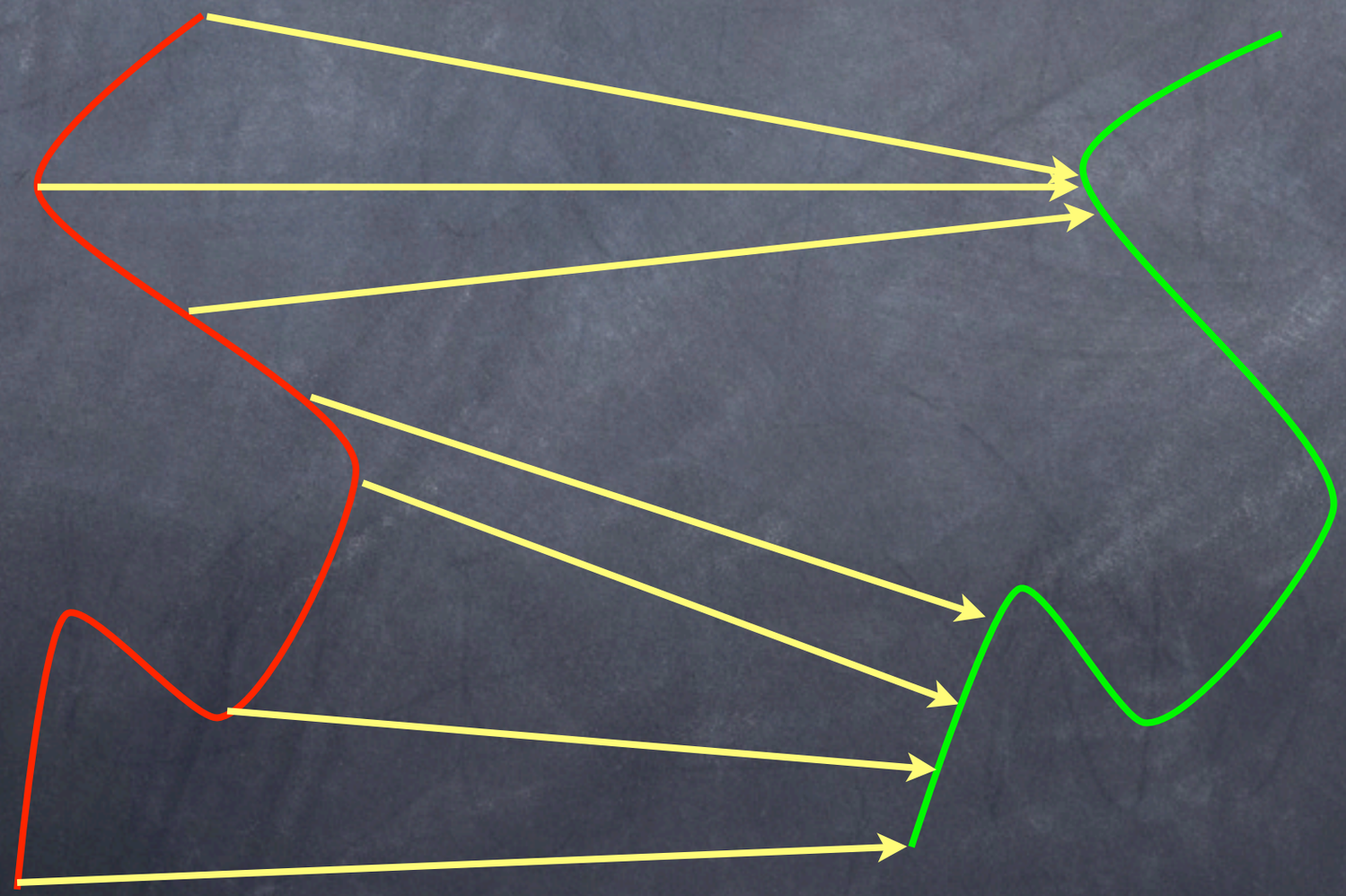

Recalage courbes/ surfaces

- En général, l'appariement n'est pas connu
- Algorithme ICP "Iterative Closest Point"

Recalage courbes/ surfaces

- En général, l'appariement n'est pas connu
- Algorithme ICP "Iterative Closest Point"

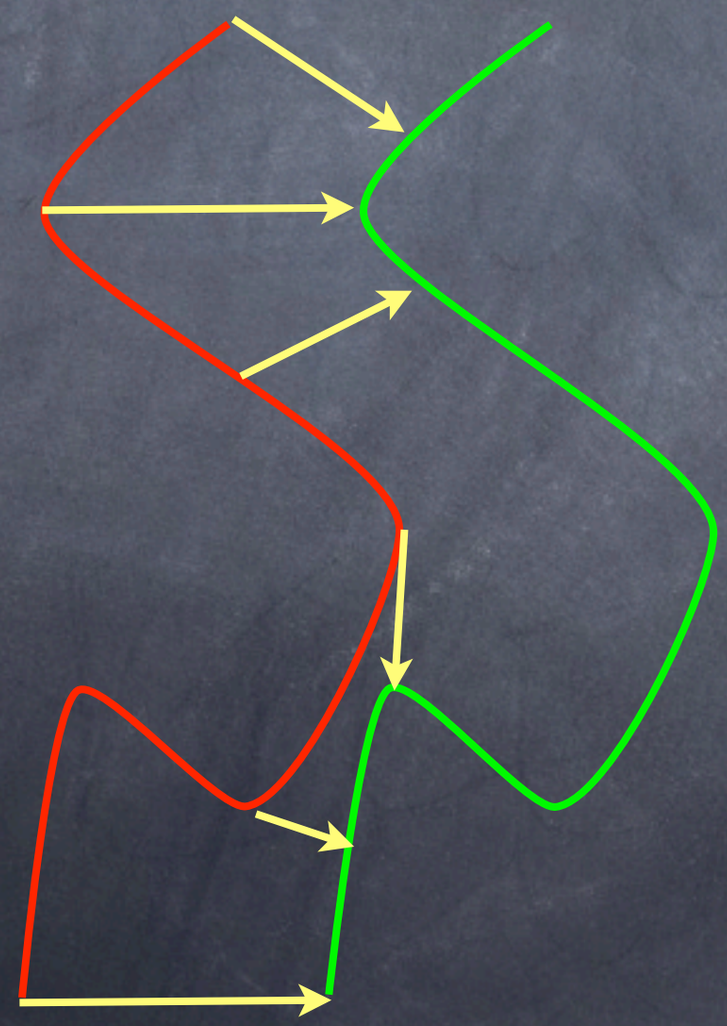

Recalage courbes/ surfaces

- En général, l'appariement n'est pas connu
- Algorithme ICP "Iterative Closest Point"

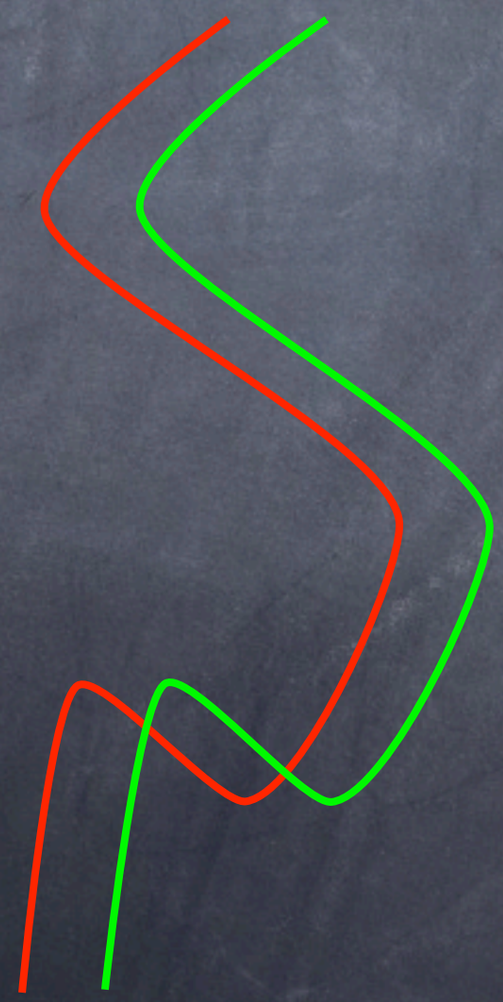

Recalage courbes/ surfaces

- En général, l'appariement n'est pas connu
- Algorithme ICP "Iterative Closest Point"

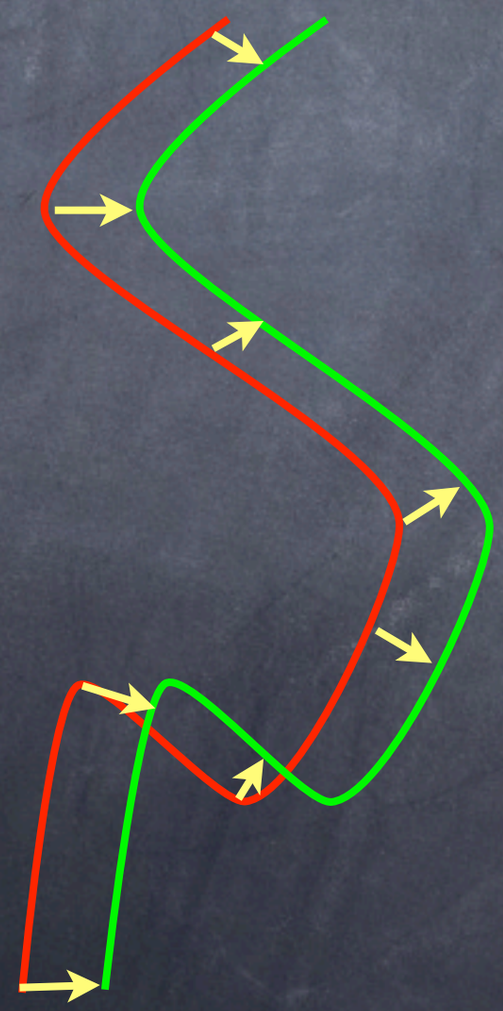

Recalage courbes/ surfaces

- En général, l'appariement n'est pas connu
- Algorithme ICP "Iterative Closest Point"

Recalage : méthode “photométrique”

- Principe : on utilise l’intensité des images
- Critère objectif et calculable de similarité entre deux images
- exemple : écart quadratique moyen

Ecart quadratique moyen

$$EQM = \sum_{x \in \Omega} (I(x) - J(x))^2$$

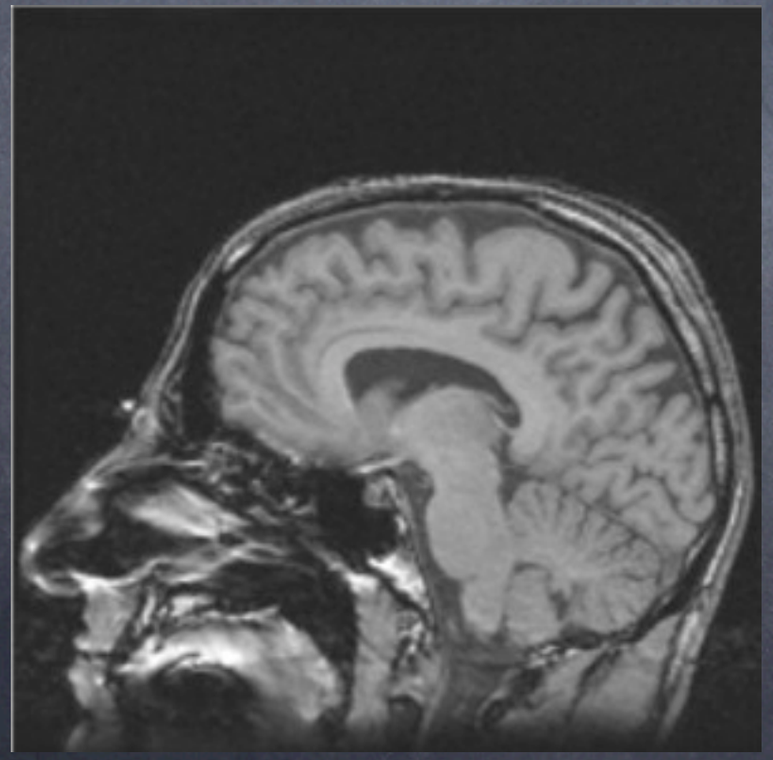

I

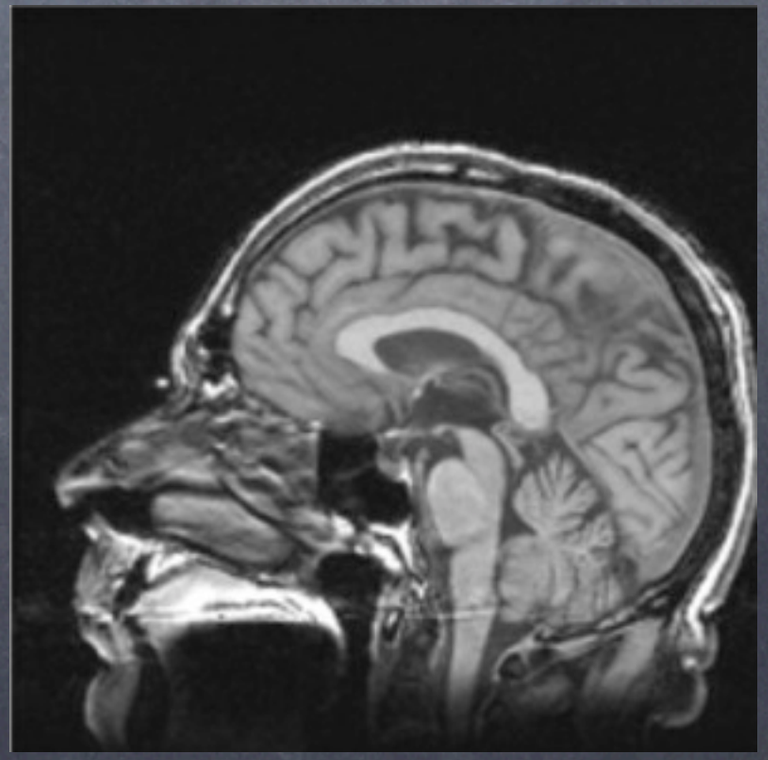

J

Ecart quadratique moyen

$$EQM = \sum_{x \in \Omega} (I(x) - J(x))^2$$

$$EQM = EQM + (x_1 - x_2)^2$$

x_1 x_2

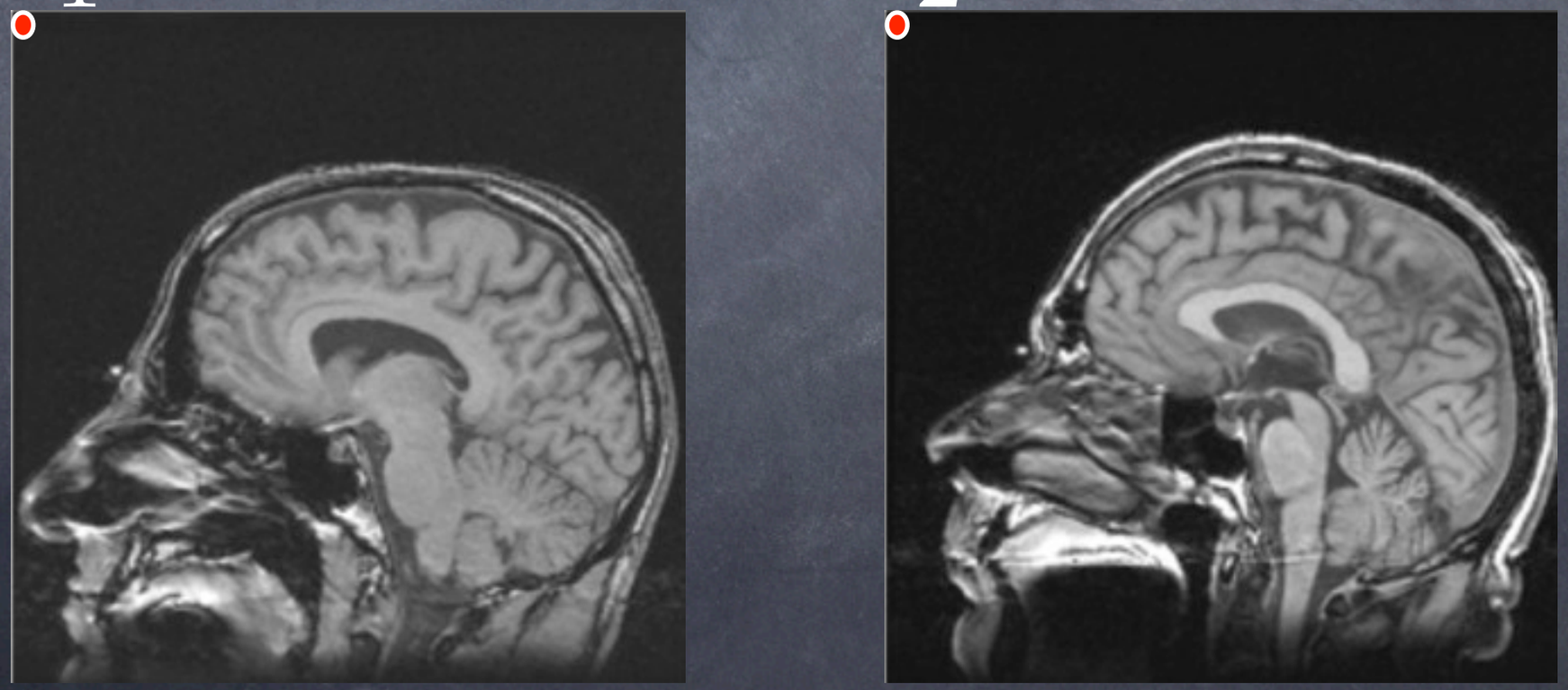

I J

Relation EQM - transformation

- La transformation à calculer est celle pour laquelle l'EQM est le plus petit

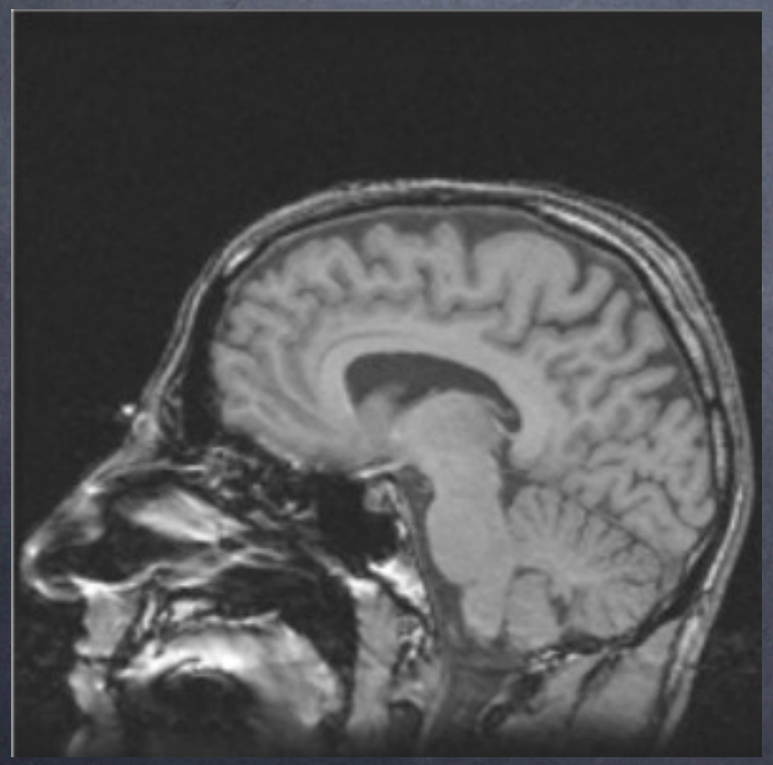

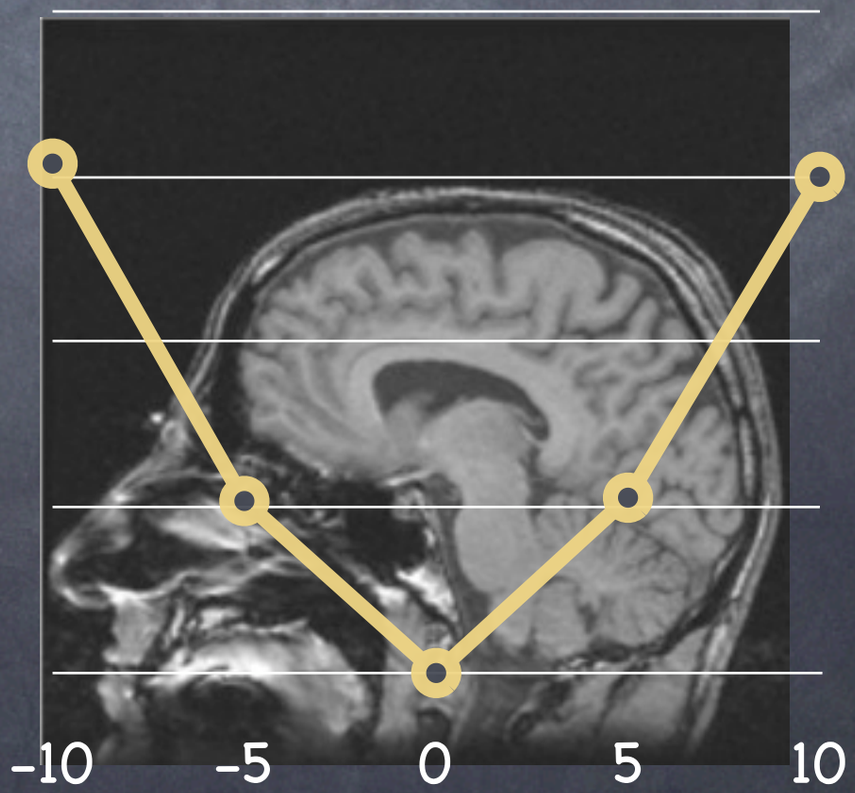

Problème : comment calculer la transformation?

- On ne connait pas la fonction...
- mais pour chaque point (en 6D), on peut la calculer!
- 2 méthodes :
  - On calcule toutes les possibilités, mais trop long!
  - Minimisation d'une fonction grâce à la dérivée

Problème : comment calculer la transformation?

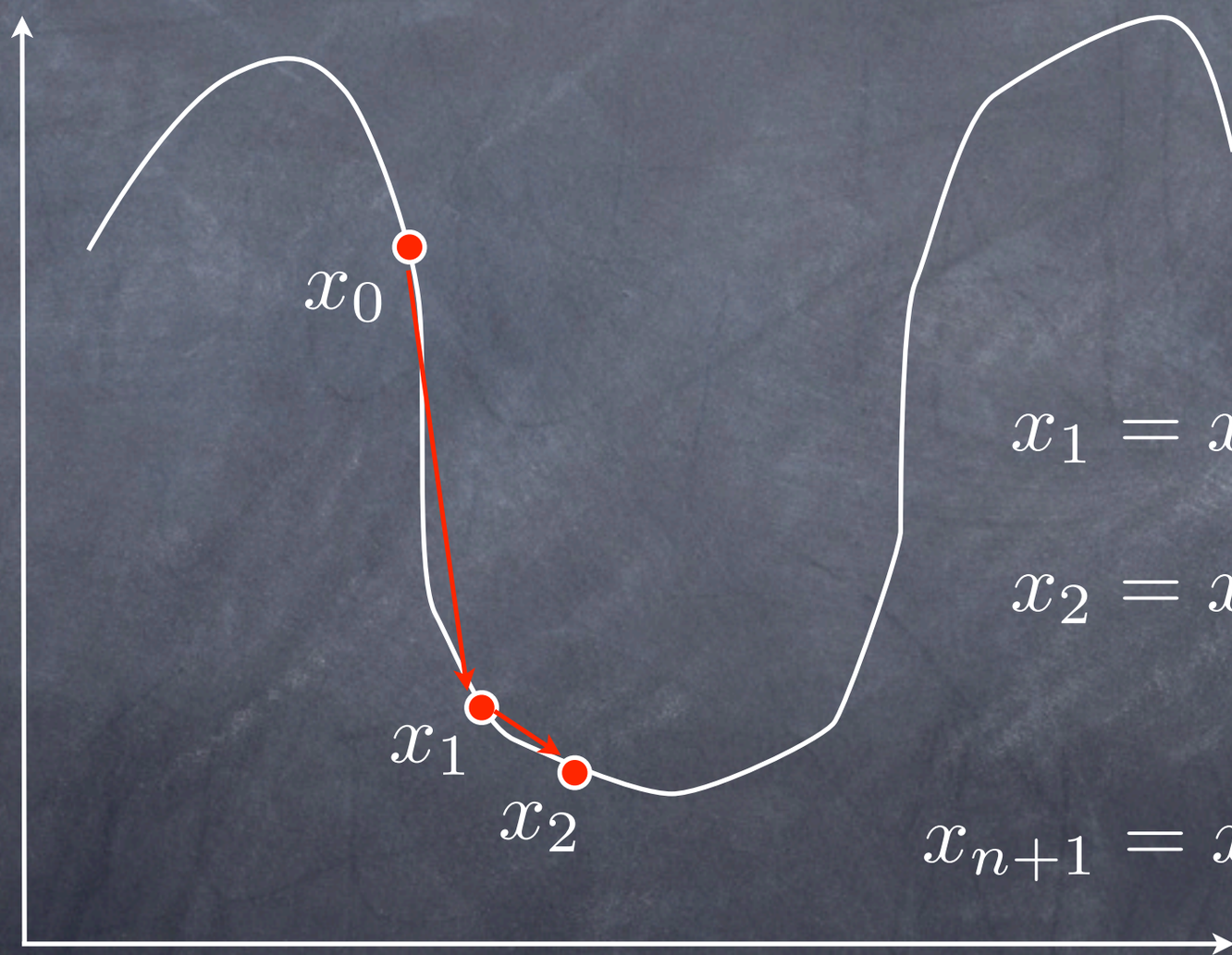

$$x_1 = x_0 - \frac{df}{dx}(x_0)$$

$$x_2 = x_1 - \frac{df}{dx}(x_1)$$

$$\vdots$$

$$x_{n+1} = x_n - -\frac{df}{dx}(x_n)$$

Plan

- Introduction
- Imagerie médicale, modalités, traitement et analyse
- Neuronavigation pour la neurochirurgie et la stimulation magnétique transcranienne
- Démonstration

Qu'est ce que la neuronavigation?

Un GPS pour le cerveau

- Intérêts :
  - Utiliser les images (réalité virtuelle) lors d'un geste médico-chirurgical
  - On contrôle ainsi en temps réel la zone du cerveau stimulée ou opérée
- Principe :
  - Recalage (fusion) entre l'IRM du patient et la scène 3D (patient)

Principes généraux

- Système de positionnement 3D (satellite)
- Référentiel patient : cadre stéréotaxique/ marqueur (GPS)
- Outil dans le référentiel patient : pointeur et outil marqué (voiture)
- Repérage de la cible sur l'IRM (carte routière)

Recalage image-patient

- Mise en correspondance des deux repères (image et patient)

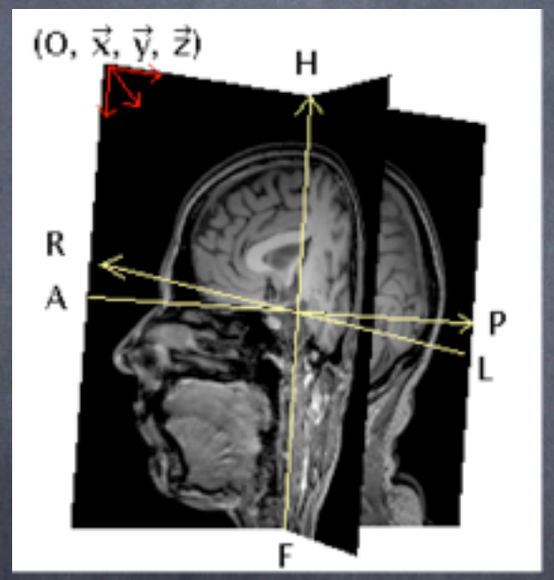

Recalage image-patient

- Mise en correspondance des deux repères (image et patient)

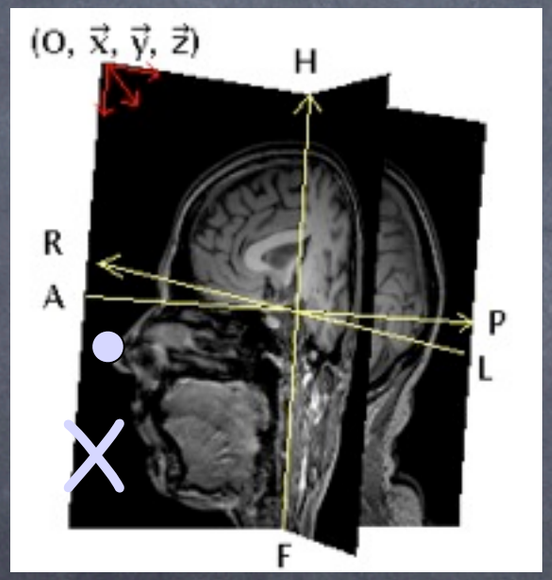

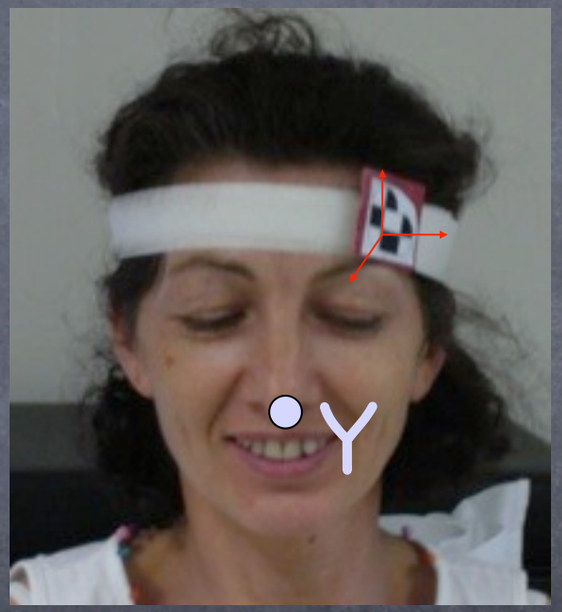

$$X = R\,Y + T$$

rotations translation

Méthode « basé points »

- Identification d'un jeu de points homologues dans les deux repères
  - Patient : marquer les points X_i avec un pointeur
  - Image : marquer les points Y_i sur l'IRM

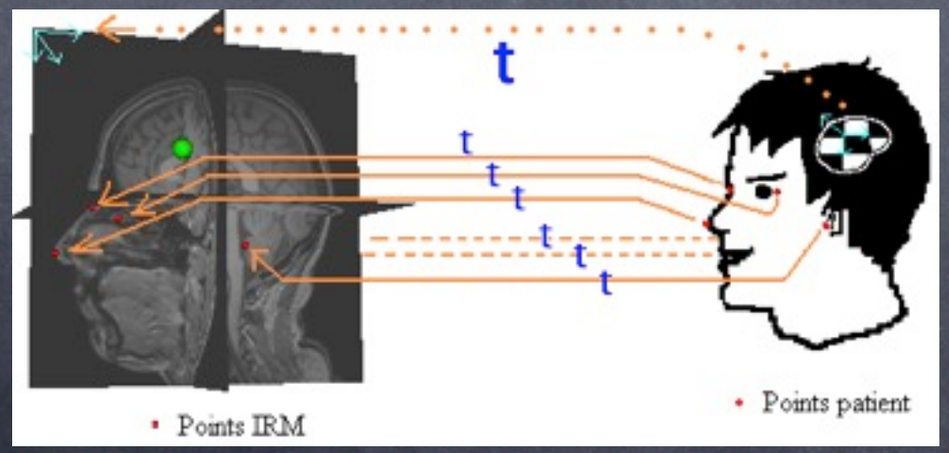

Deux applications cliniques

- Neurochirurgie guidée par l'image : assistance au geste chirurgical
- Stimulation magnétique transcrânienne et traitement de la dépression

Deux applications cliniques

- Neurochirurgie guidée par l'image : assistance au geste chirurgical
- Stimulation magnétique transcrânienne et traitement de la dépression

Test

- De quand date la première opération de neurochirurgie?
- Réponses:
  a) Il y a 10,000 ans
  b) Il y a 5,500 ans
  c) 1915
  d) 1960

Trepanation

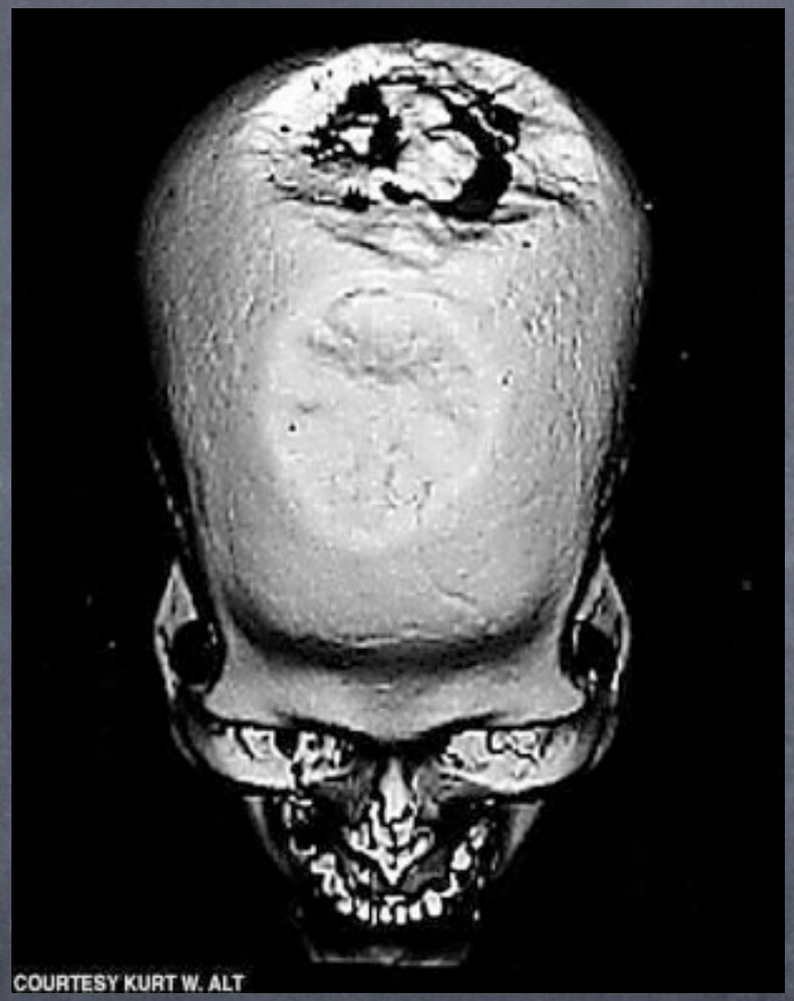

8000 BC

Trepanation

Peru, 1000 BC

Trepanation

Europe 1600-1700s

La neurochirurgie moderne

- Avancées au 19ème sciècle
  - Antiseptiques Lord Joseph Lister
  - Anesthésie William T.G. Morton (1846)

Rendent les opération longues et délicates possibles

Planning Chirurgical

- Préparer la procédure chirurgicale à réaliser
- Définir
  - Zones cibles,
  - Zones à éviter,
  - Zones de repère,
  - Trajectoires

à l'aide d'images multimodales

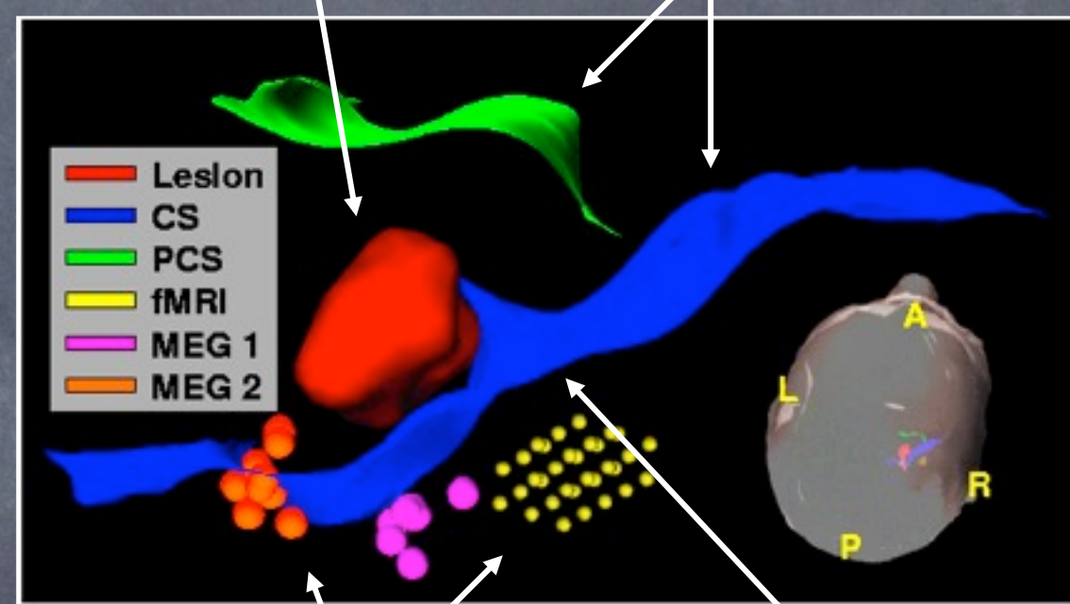

Planning

Chirurgie

- Accéder aux images du patient en salle d'opération
- Recaler le patient en salle d'opération et ses images pré-opératoires

Neuronavigation

Neuronavigation : Réalité Augmentée

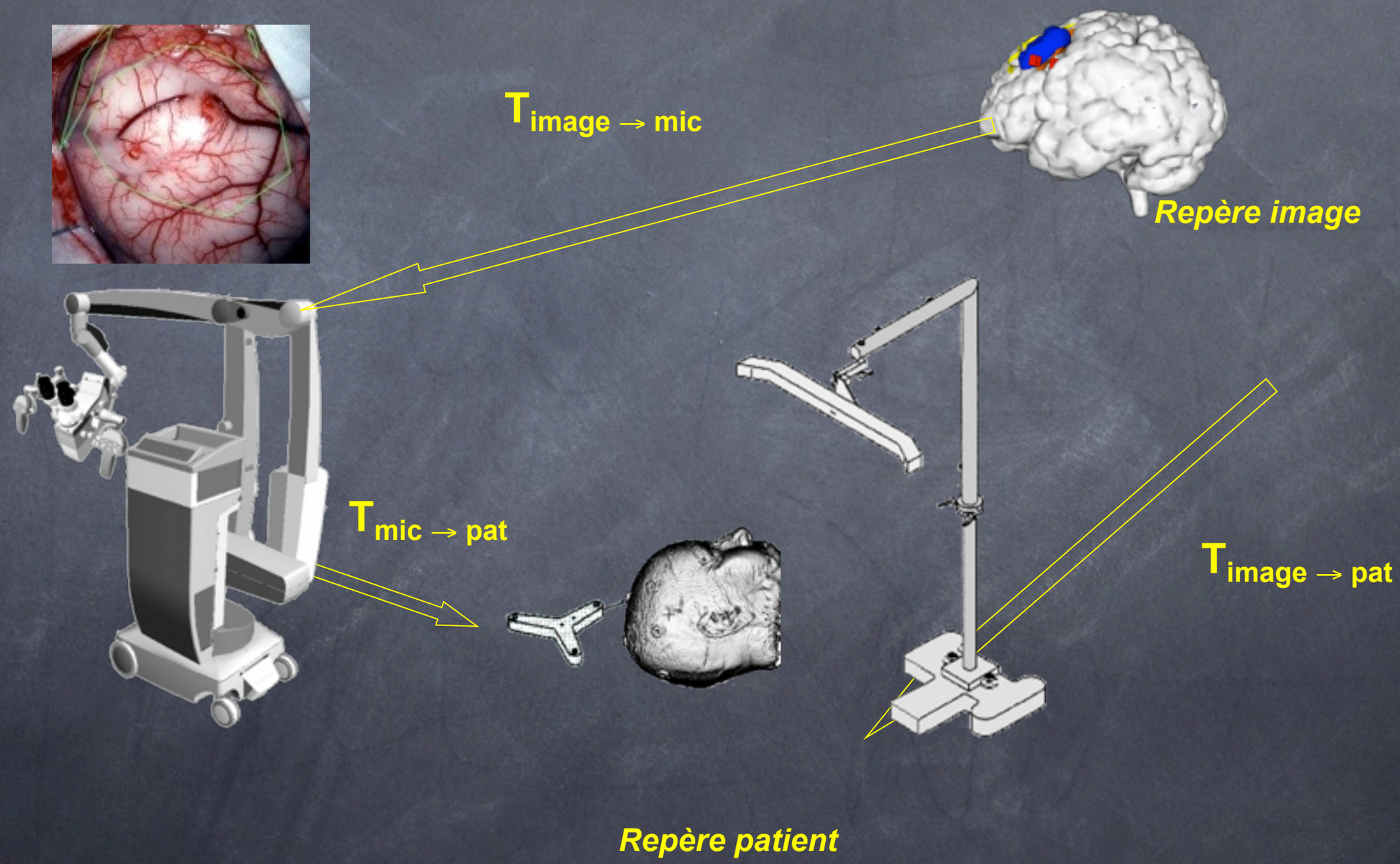

Neurochirurgie

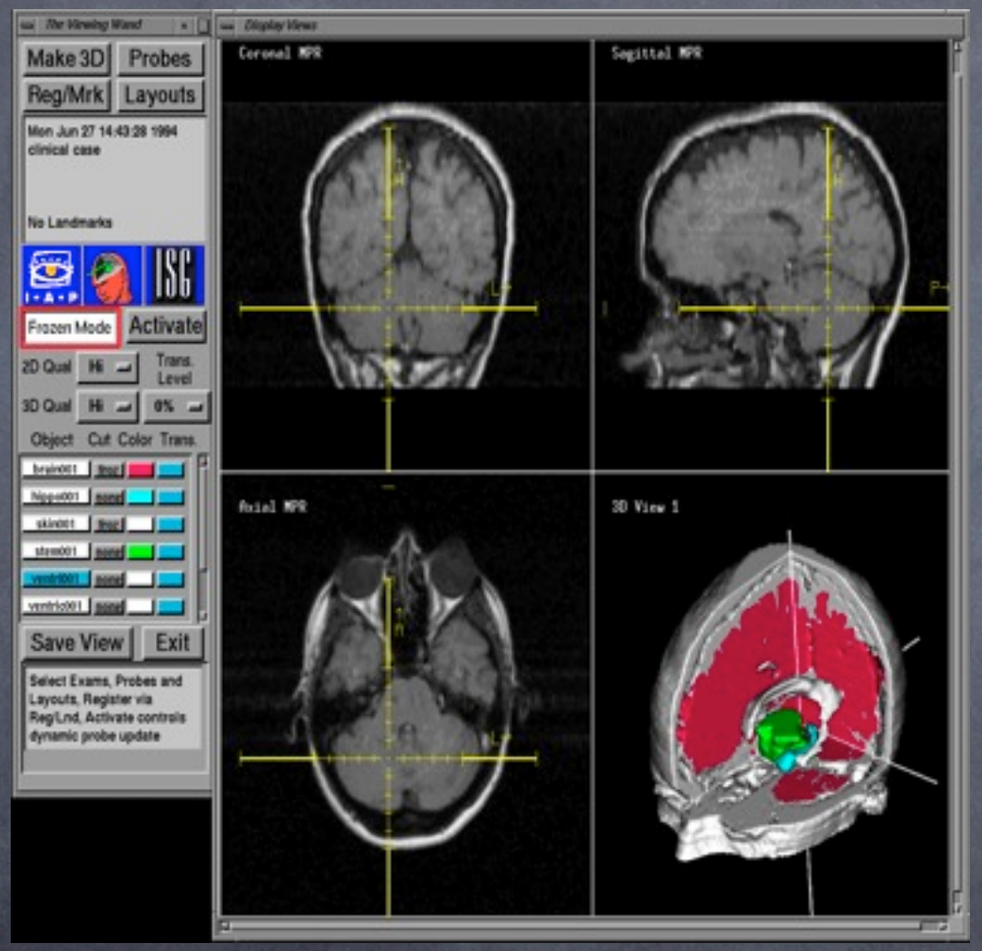

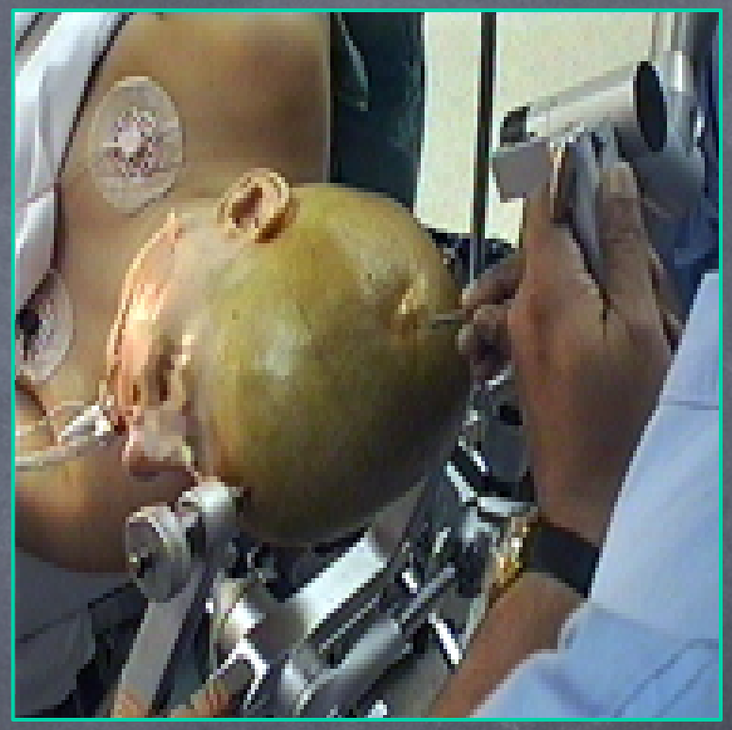

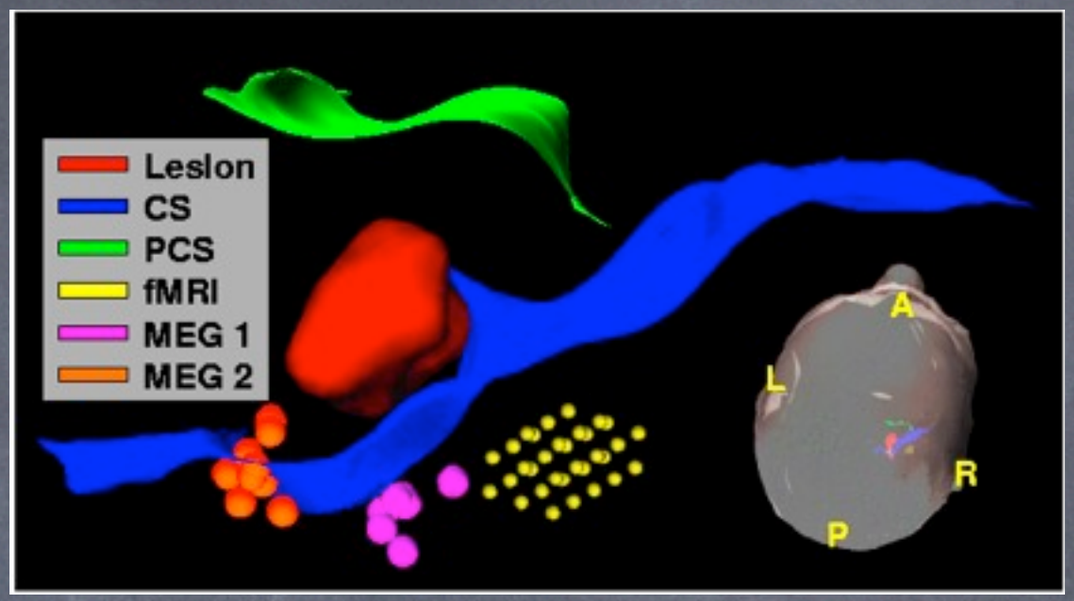

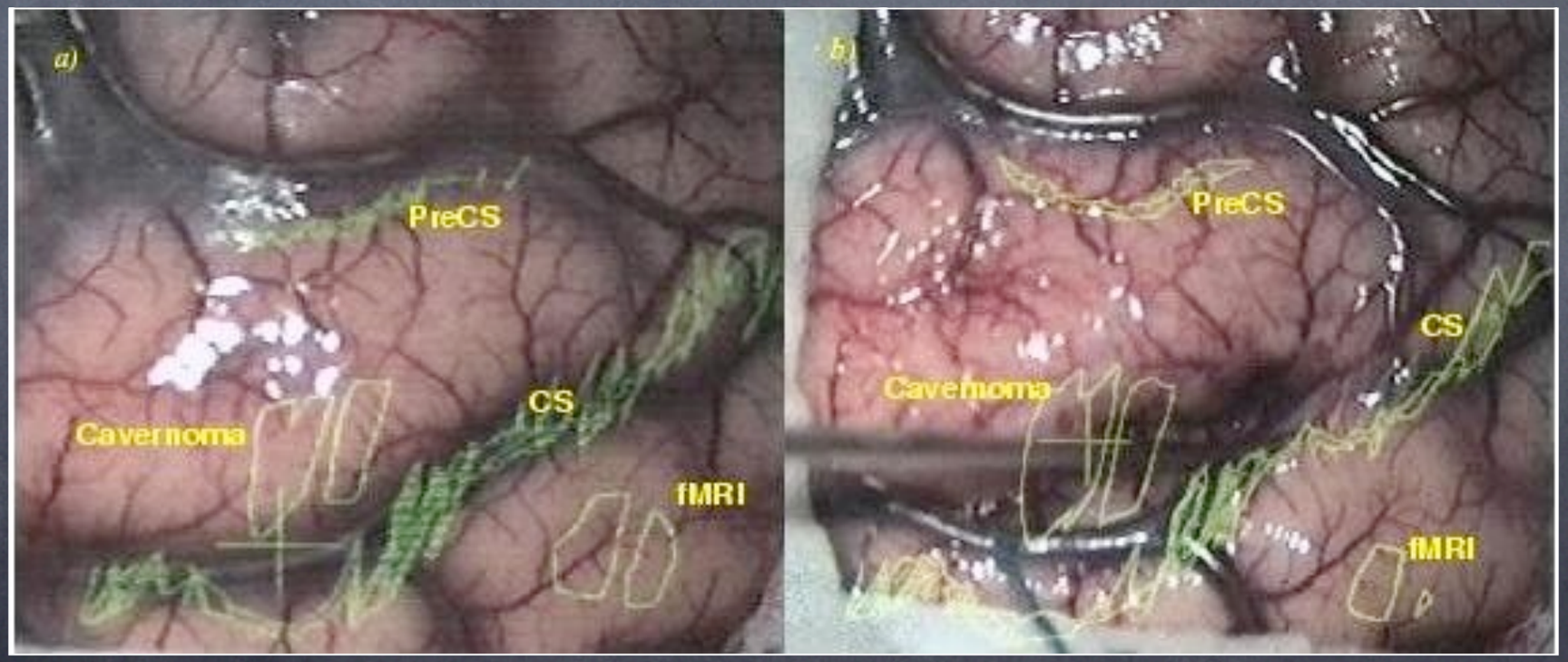

Approche trans-sulcale

Neurochirurgie guidée par l'Image Multimodale : Résultats

- Plus de 200 patients à ce jour au CHR de Pontchaillou à Rennes
- Neurochirurgie guidée par l'image = Chirurgie à invasion minimale
  - Réduction de la taille des voies d'abord
  - Lésions petites, profondes et/ou difficilement identifiables à l'œil nu, situées en régions fonctionnelles
  - Réduction des déficits fonctionnels

Deux applications cliniques

- Neurochirurgie guidée par l'image : assistance au geste chirurgical
- Stimulation magnétique transcrânienne et traitement de la dépression

TMS / neuronavigation

1. La dépression
   Définition de la dépression
   Traitements actuels
2. La stimulation magnétique transcrânienne
   Principe
   Application à la dépression

La dépression: quelques chiffres

- Pathologie chronique la plus fréquente dans le monde (OMS)
  - ➔ 3 à 10% de prévalence dans le monde
  - ➔ 5 à 25% de la population française touchée
- Risque létal important
  - ➔ 30 à 35% des causes de suicides
- Retentissement socio-professionnel
  - ➔ 4ième rang des pathologies en terme de coût
- Épisode dépressif majeur

➔ Rupture avec un état antérieur, plus ou moins brutal (facteur déclenchant), et durable dans le temps (au moins 15 jours)

Donc différent de la morosité, du mal-être, de la « mauvaise humeur », etc…

La dépression: les traitements

- Pour un épisode dépressif majeur:
  - ➔ Traitement médicamenteux: antidépresseur
  - ➔ Psychothérapie de soutien
  - ➔ Hospitalisation dans les formes graves
  - ➔ Efficacité: 60 à 70% de guérison

- Résistance: 15% des dépressions….

La dépression: les traitements

- Cas particulier des formes graves
  - → Sismothérapie (électrochocs)
  - → LE MEILLEUR TRAITEMENT
  - → mais anesthésie + effets secondaires …

D'où nécessité de mettre en place de nouveaux traitements comme la stimulation magnétique transcrânienne répétée (rTMS)

La rTMS: principe

- Induction mutuelle électromagnétique de Faraday

→ champ magnétique induit par une bobine converti en champ électrique passant à travers les tissus conducteurs

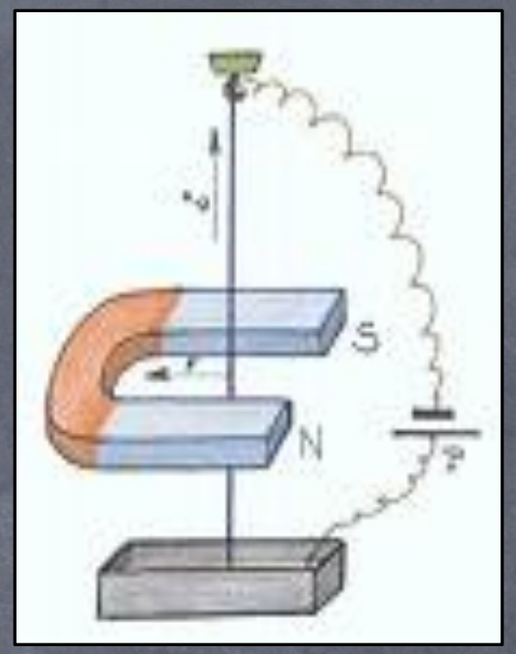

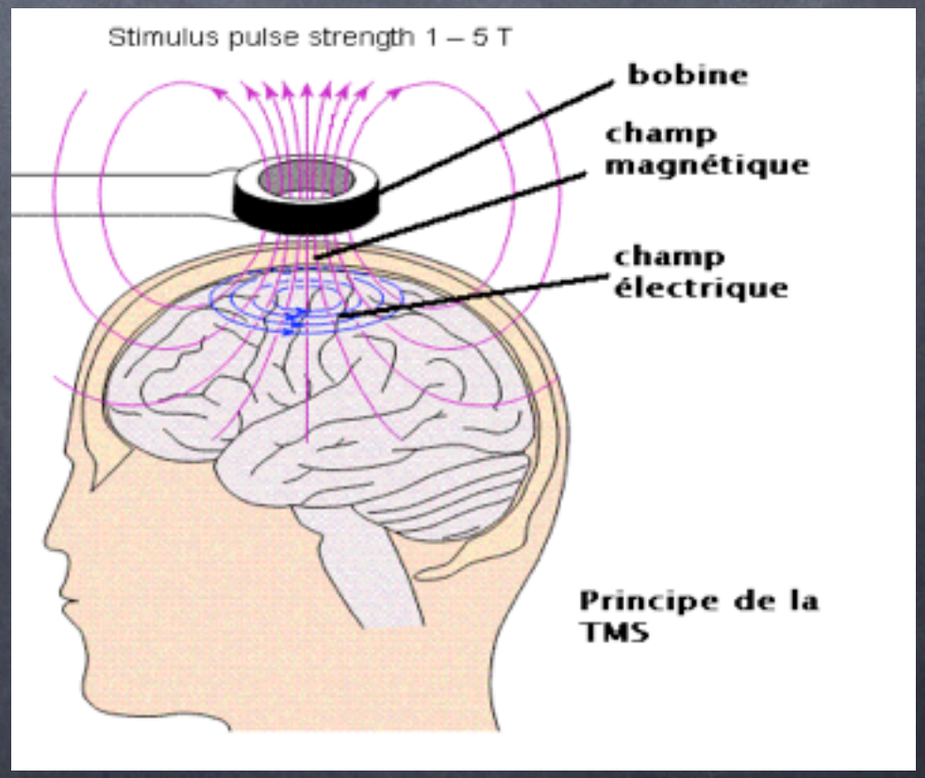

La rTMS: principe

- Modification de l'état électrique des neurones
- stimulation localisé des structures cérébrales
- Importance des paramètres de stimulation
- Importance de savoir quelle zone cérébrale stimuler

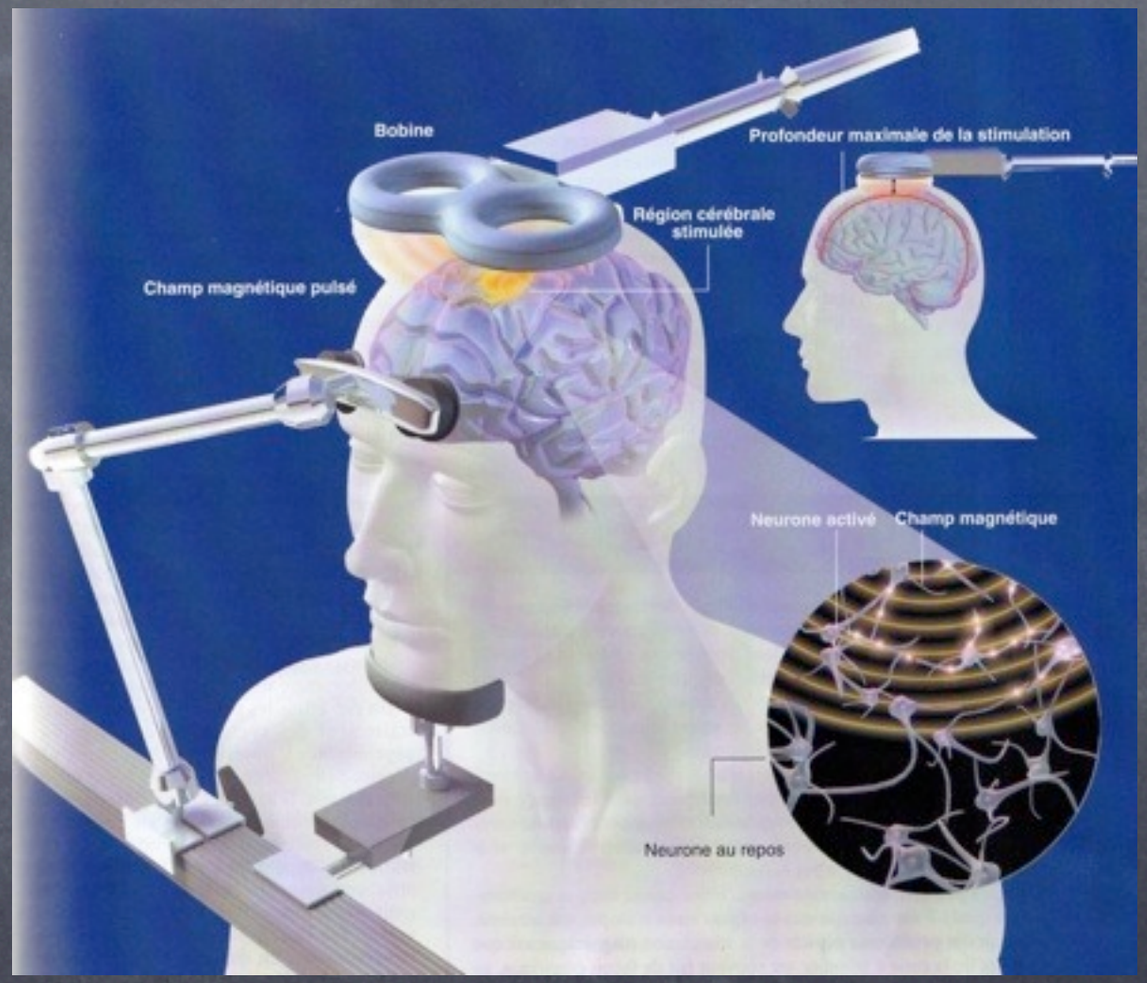

La rTMS dans la dépression

Cible dans la dépression

- ➔Le cortex préfrontal dorsolatéral (CPFDL)
- ➔Implication dans la régulation de l'humeur

Problème: comment la repérer?

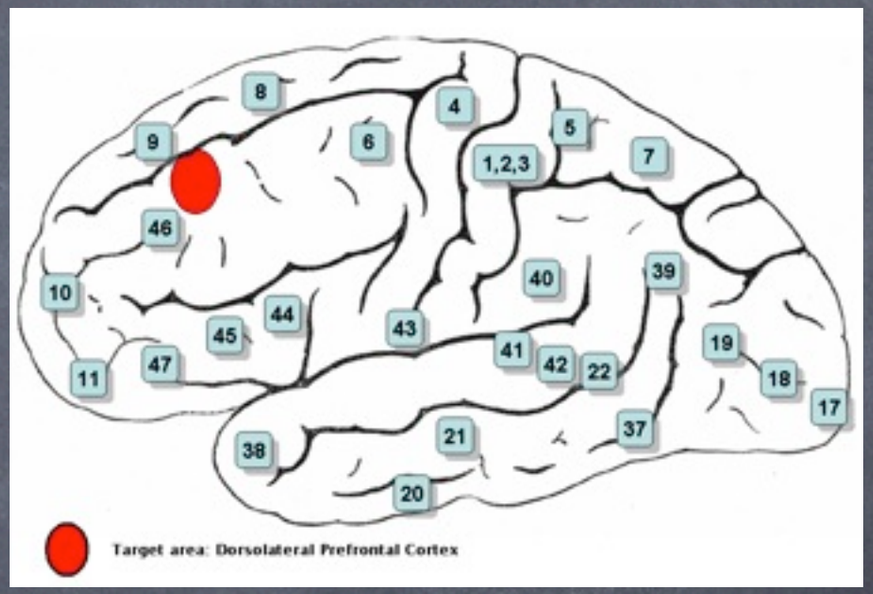

La rTMS dans la dépression

Méthode standard:

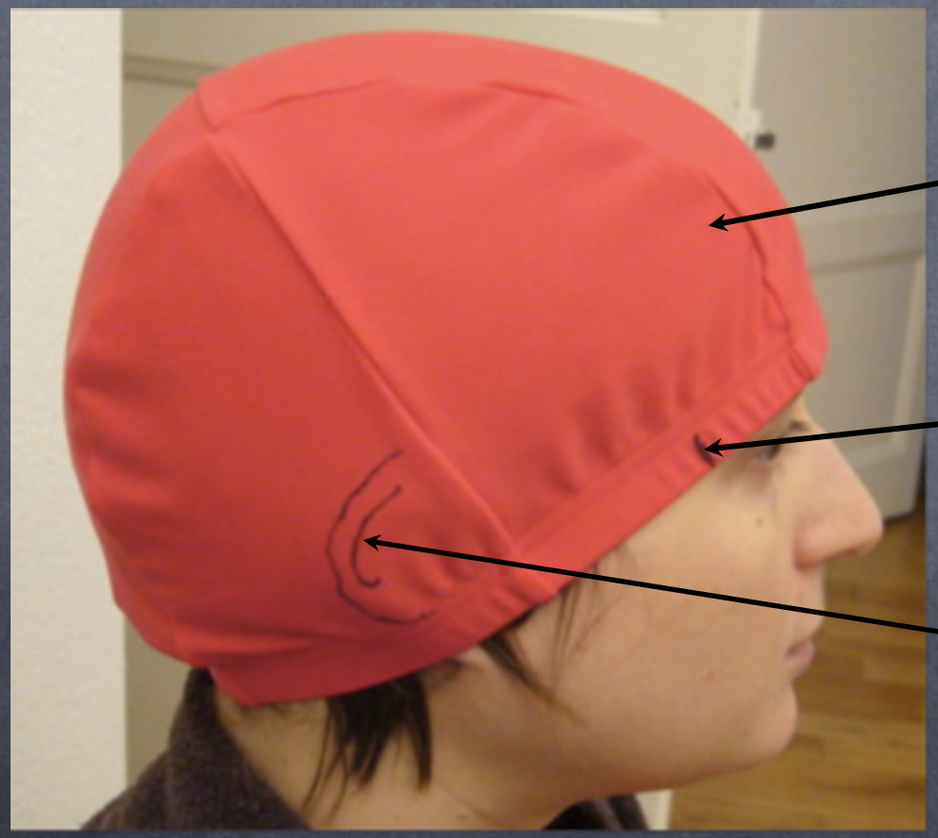

La rTMS dans la dépression

Méthode standard:

- Détermination de la zone faisant bouger le pouce
- CPFDL: 5 cm en avant
- Mesure faite au mètre de couturier

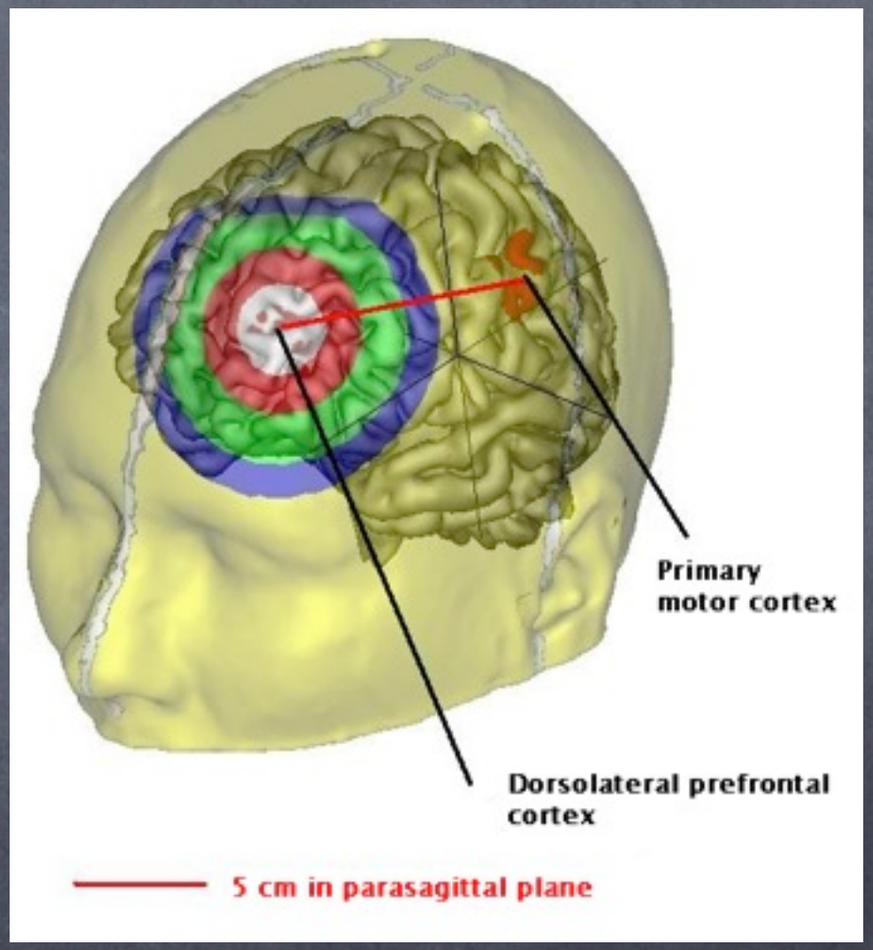

La rTMS dans la dépression

- Détermination du CPFDL imprécise
- Importance pour le médecin d'être précis et reproductible
- Risque de diminuer l'efficacité?

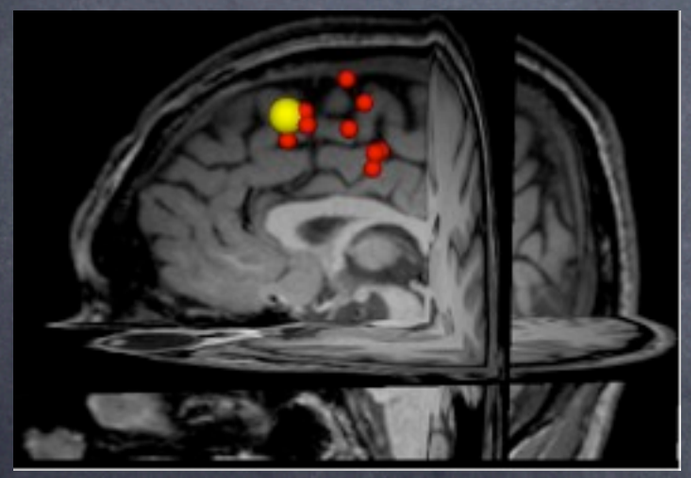
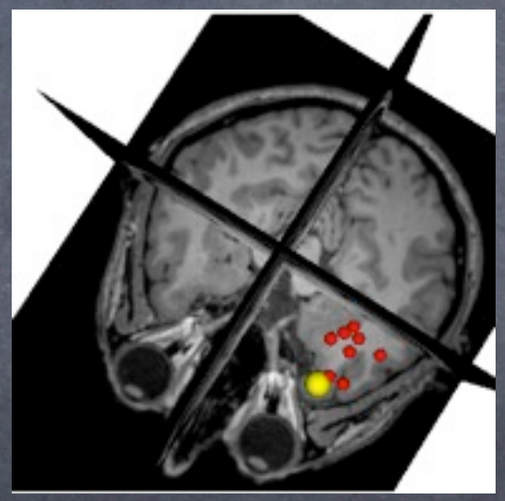
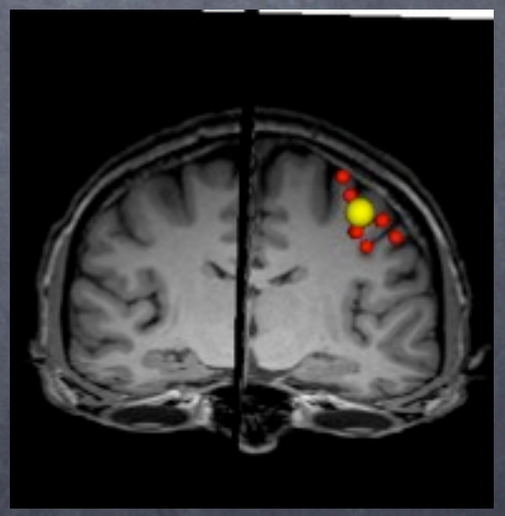

SOLUTION POUR UN REPERAGE PRECIS ?

Plan

- Introduction
- Imagerie médicale, modalités, traitement et analyse
- Neuronavigation pour la neurochirurgie et la stimulation magnétique transcranienne
- Démonstration